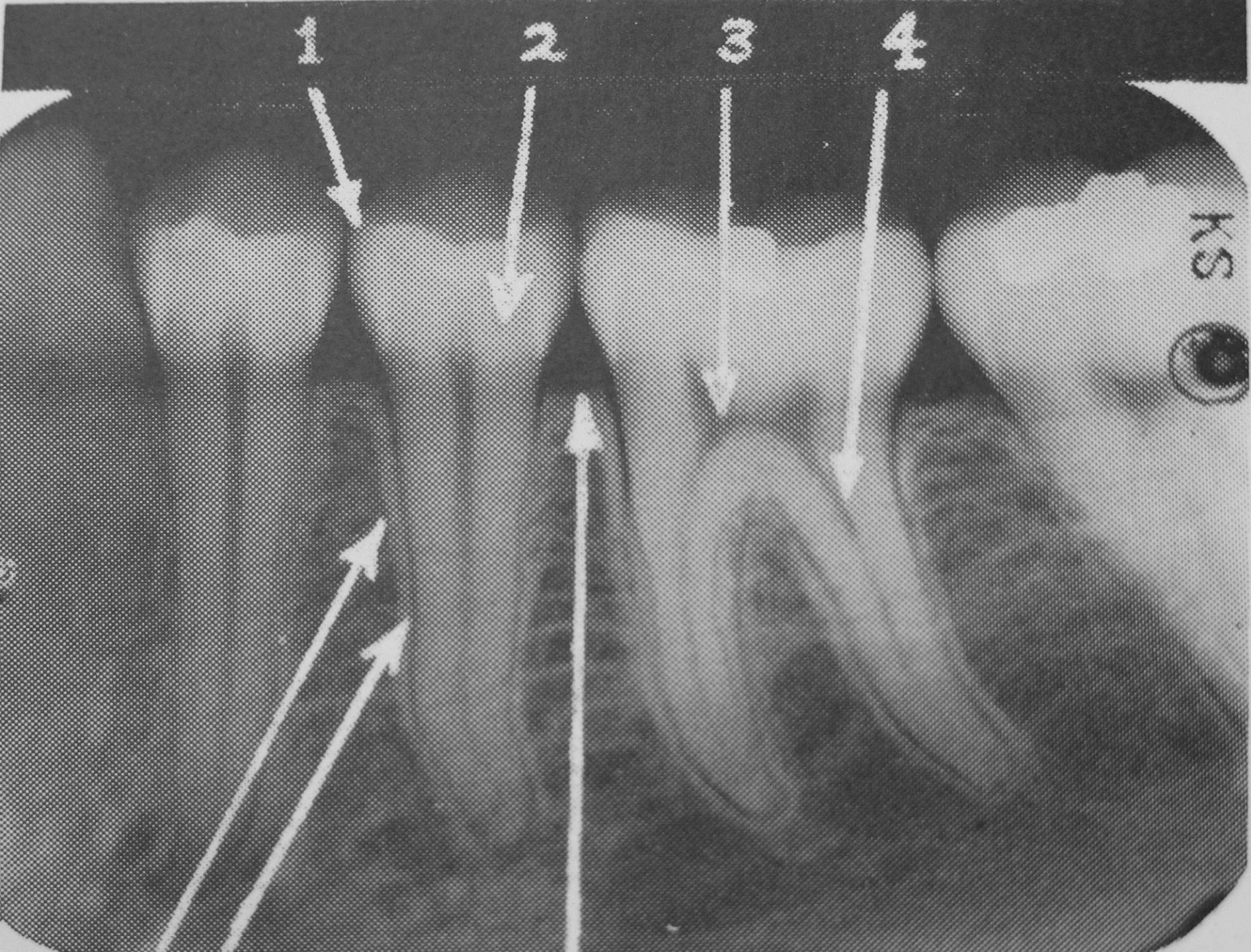


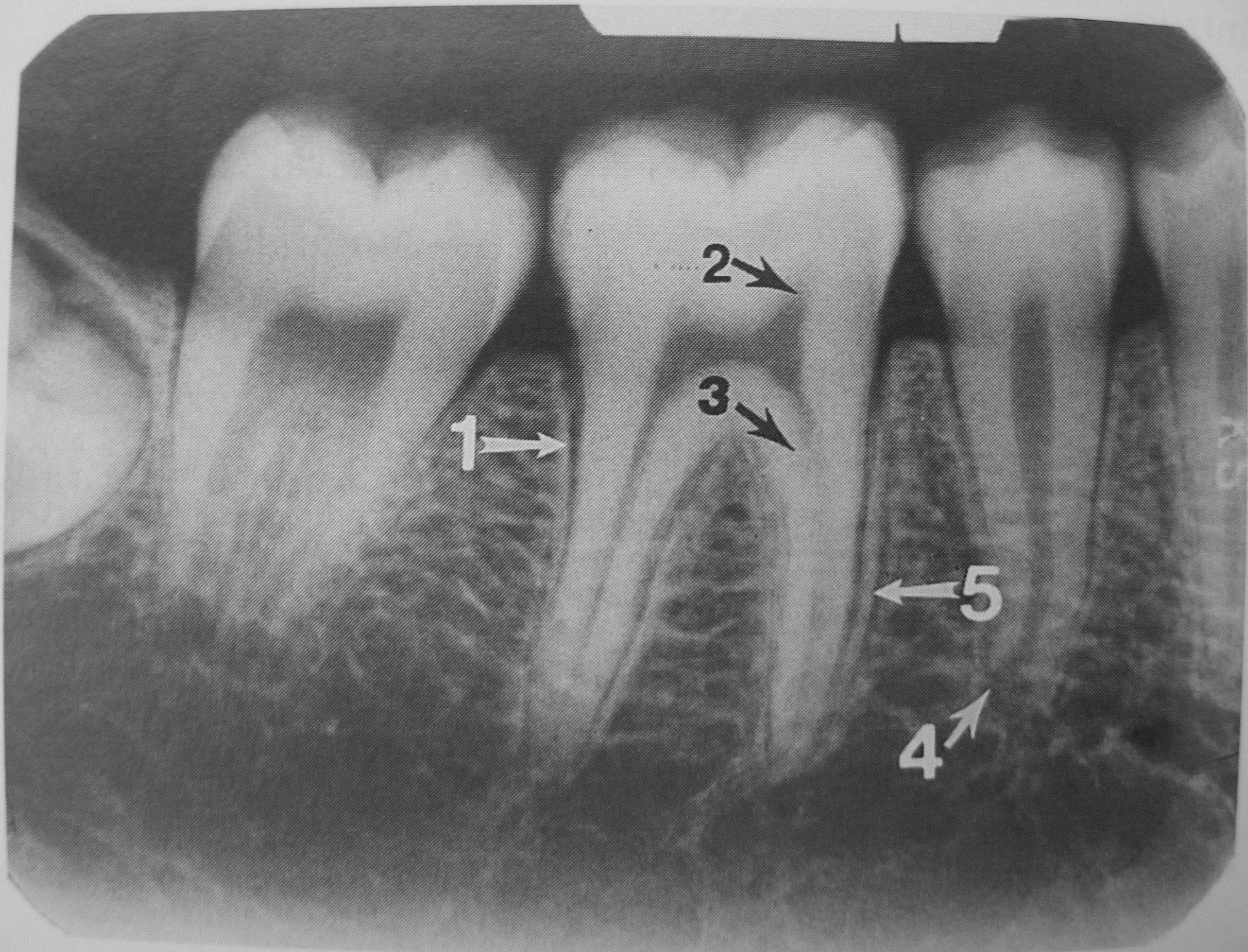
# RTG PRIKAZ PERIAPIKALNIH PROCESA

studentsko predavanje VI semestar

Prof.dr.sc. Ivan Krolo  
Katedra za opću i dentalnu radiologiju  
Stomatološki fakultet  
Sveučilišta u Zagrebu

- Akute apical abscess
- Acute apical periodontitis
- Apical cyst
- Apical granuloma
- Chronic apical abscess
- Chronic apical periodontitis
- Osteitis condensans
- Fistula
- Hypercementosis
- Lamina dura





# Radiologijska dijagnostika periapikalnih procesa

- Lamina dura-uloga u analizi RTG
- Periodontalni (membrana) prostor
- Akutni upalni procesi
- Kronični

# LAMINA DURA

- Oštro ocrtana tamna linija u alveolarnom grebenu oko korjena zuba, kao i oko bifurkacijske i trifurkacijske zone
- Resorpcija L.D. kod periapikalnih bolesti oko apeksa korjena

# Radiologijski znakovi

- Prekid kontinuiteta
- Zadebljanje
- Gubitak inteziteta

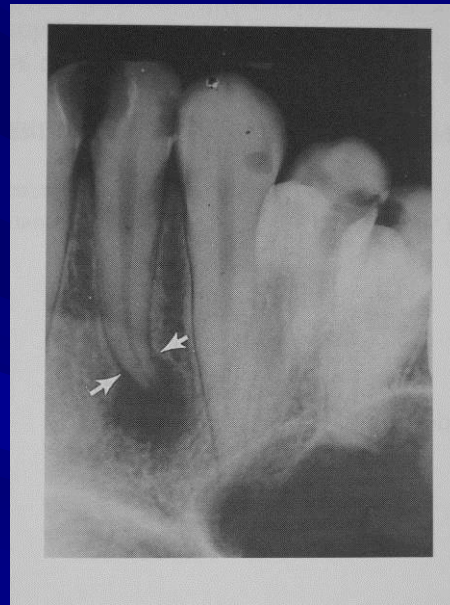# Periapikalni procesi

- Akutni: sa značajnim simptomima boli i otoka
- Kronični: bez simptoma ili minimalni



# RENTGENOGRAM

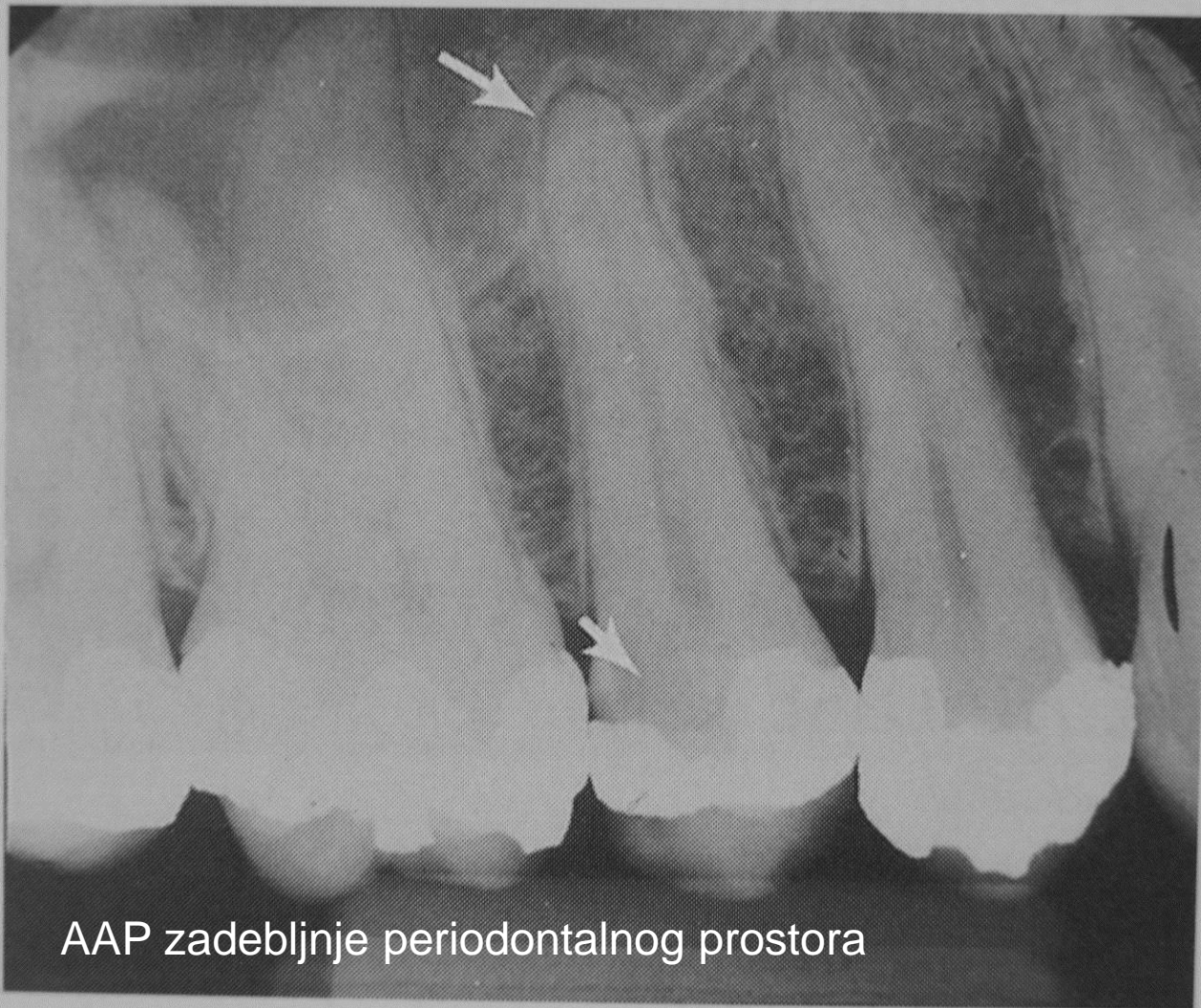- Ne daje informaciju o vitalnosti zuba osim u slučaju prethodne endodontske terapije
- Širenje upalnog procesa prikazuje se rentgenološki tek nakon koštane reakcije (nakon nekoliko dana)
- Očita periapikalna lezija opisuje se radiološki kao “moguće” ili “vjerojatno” žarište upale



Nema lamine dure oko vrha korjena

# Acute apical periodontitis-AAP

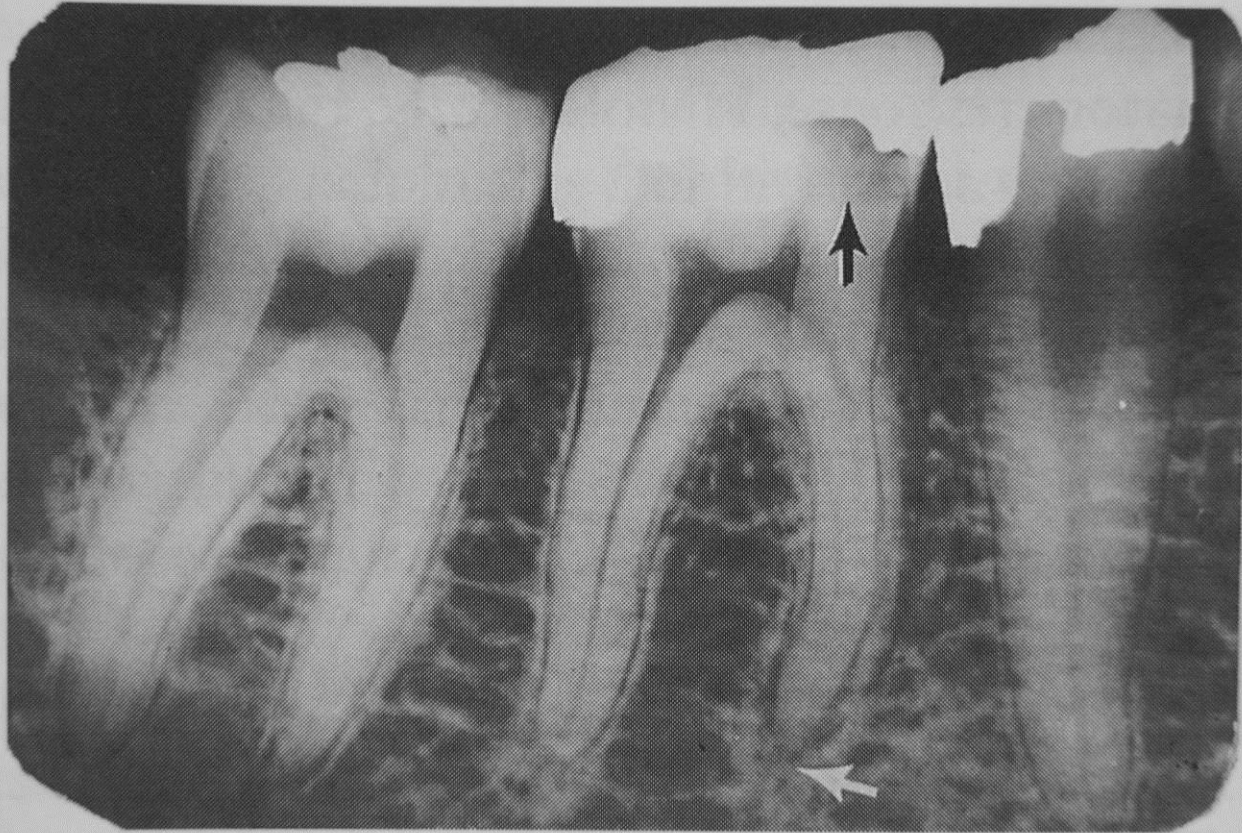
- Upalni odgovor apikalnog periodontalnog ligamenta na pulpalnu iritaciju, p. upalu, p. nekrozu, korjenskog kanala ili na traumatu, te na karijes
- RTG:
  - normalni periodontalni prostor i LD
  - Umjereno prošireni periodontalni prostor periapikalno uz očuvanu LD

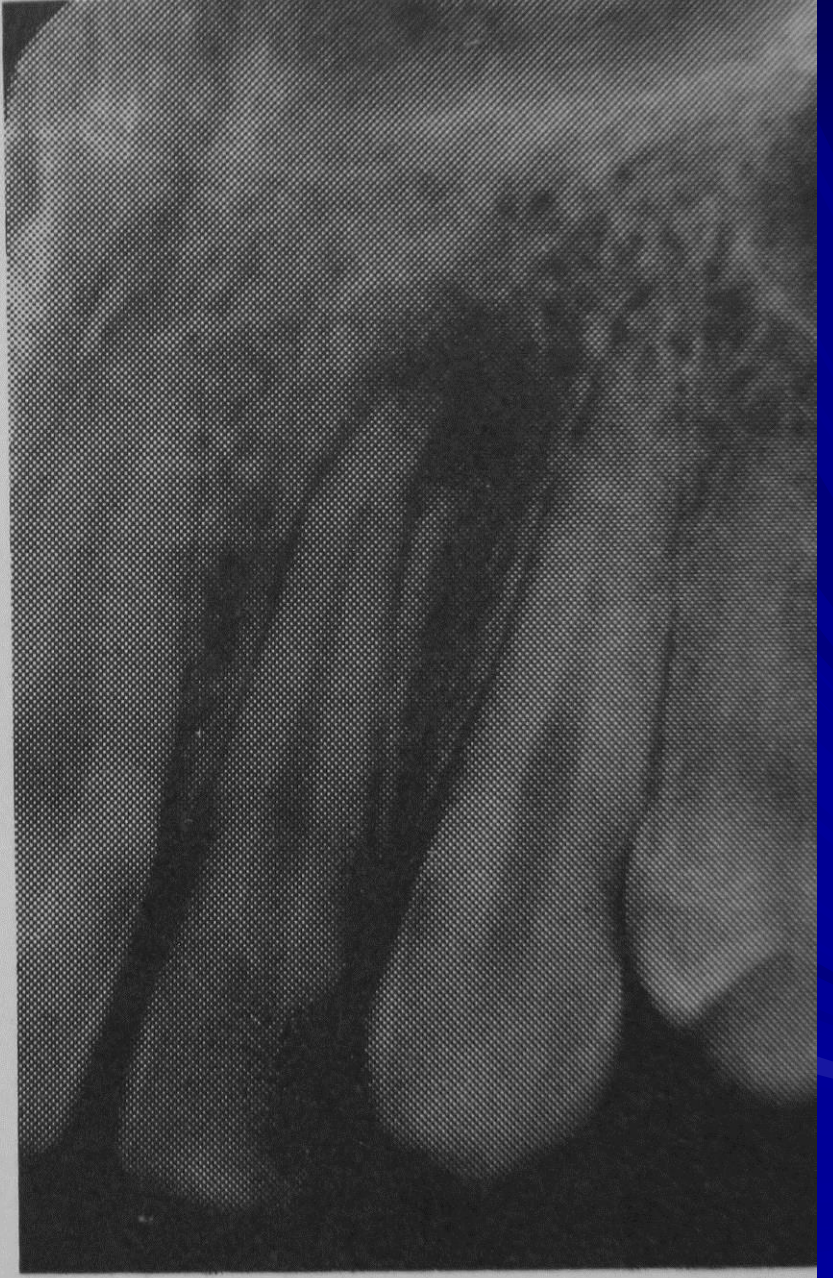
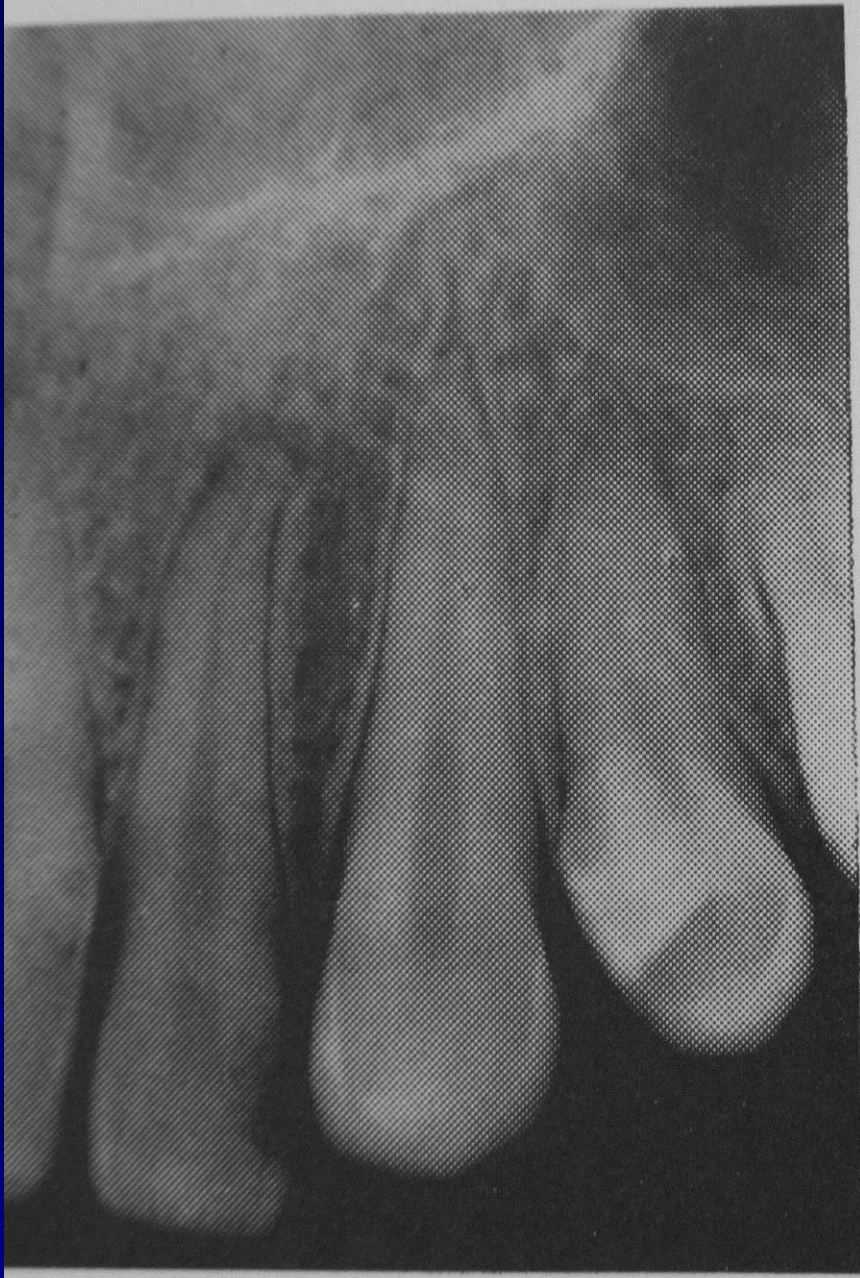
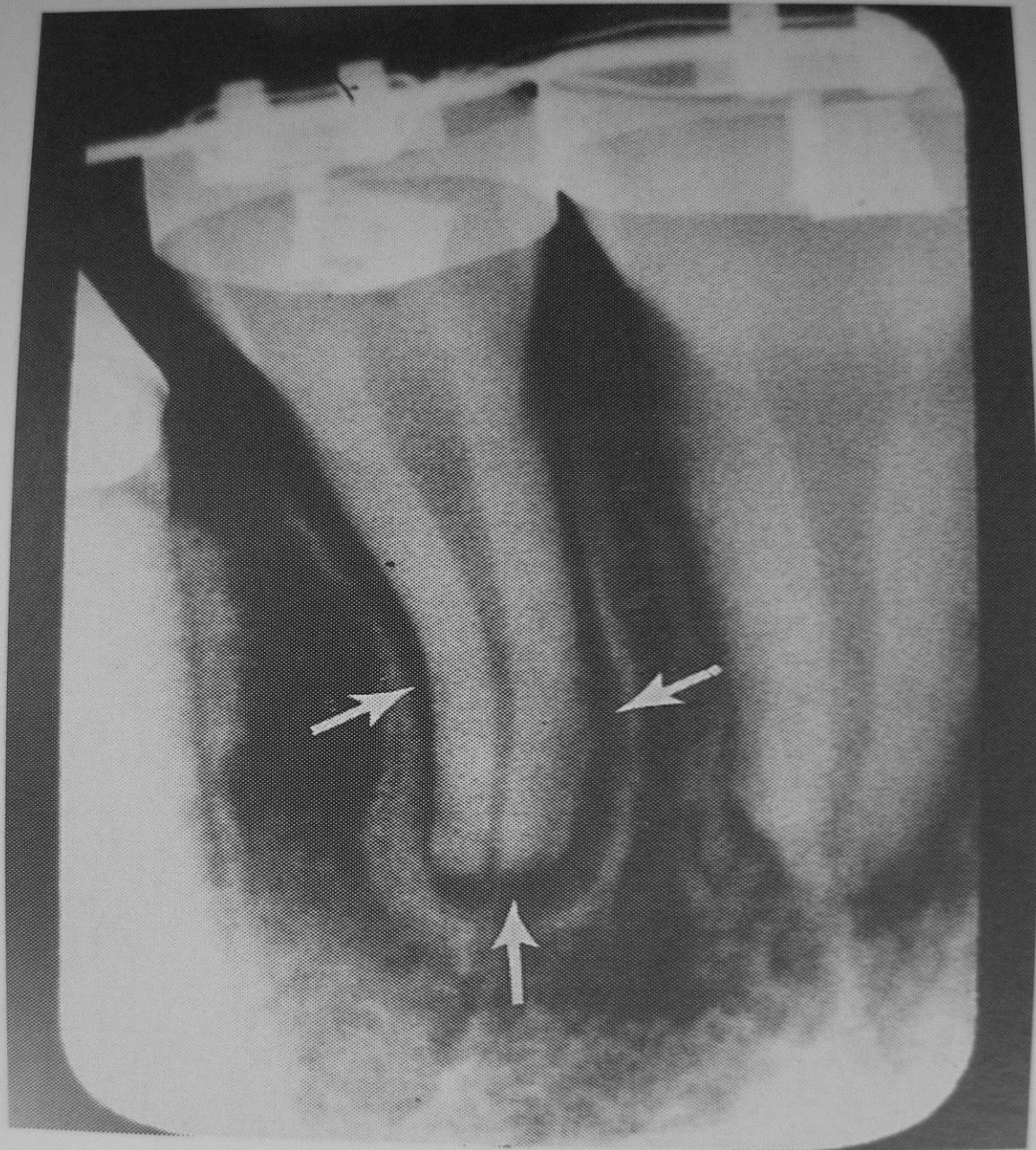
AAP zadebljnje periodontalnog prostora

# Acute apikal abscess-AAA

- Klinički jaka bol, otok, perkusija +
- nekroza pulpe, supuracija
- RTG: 10 dana
- upala periodontalne membrane, proširenje periodontalnog prostora, širenje u kost, demineralizacija kosti, može prijeći u kronični ili granulom



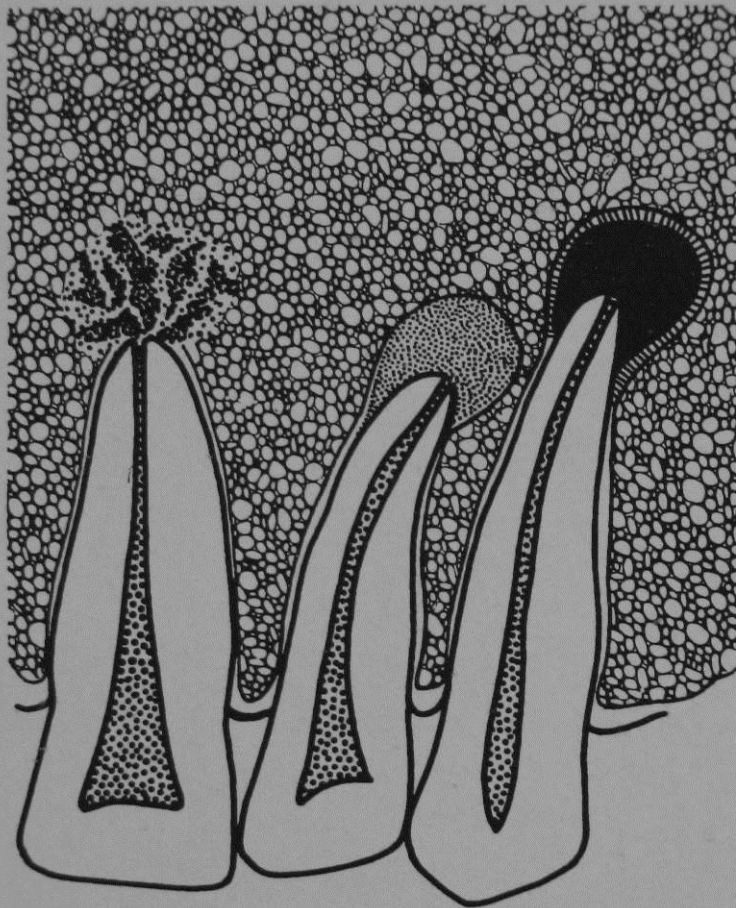






# Chronic apical (periapical) periodontitis

- Apical granuloma
- Apical cyst
- Chronic apical abscess
- Osteitis condensing



Chronic  
Apical  
Abscess

Apical  
Granuloma

Apical  
Cyst

CHRONIC APICAL CONDITIONS

# APIKALNE CISTE

# RTG karakteristike

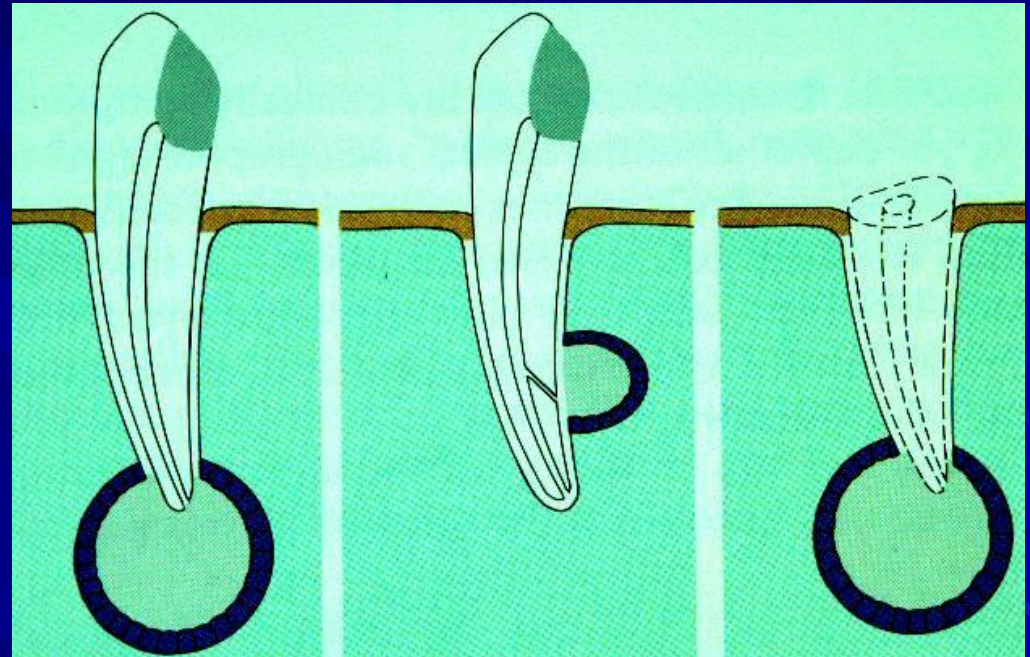
- Oštro ocrtane
- Transparentne
- Podjela prema podrijetlu:
  - Odontogene , neodontogene
- Prema lokalzaciji
- Veličine različite
- Upala, krvarenje i proliferacija smanjuju transparentnost

# Razlika prema granulomu

- Veće
- Potpuno transparentne
- Ograničenije
- Tanka nit sklerotične kosti okolo
- Lagani znak koštane trabekulacije (zbog transparentnosti)

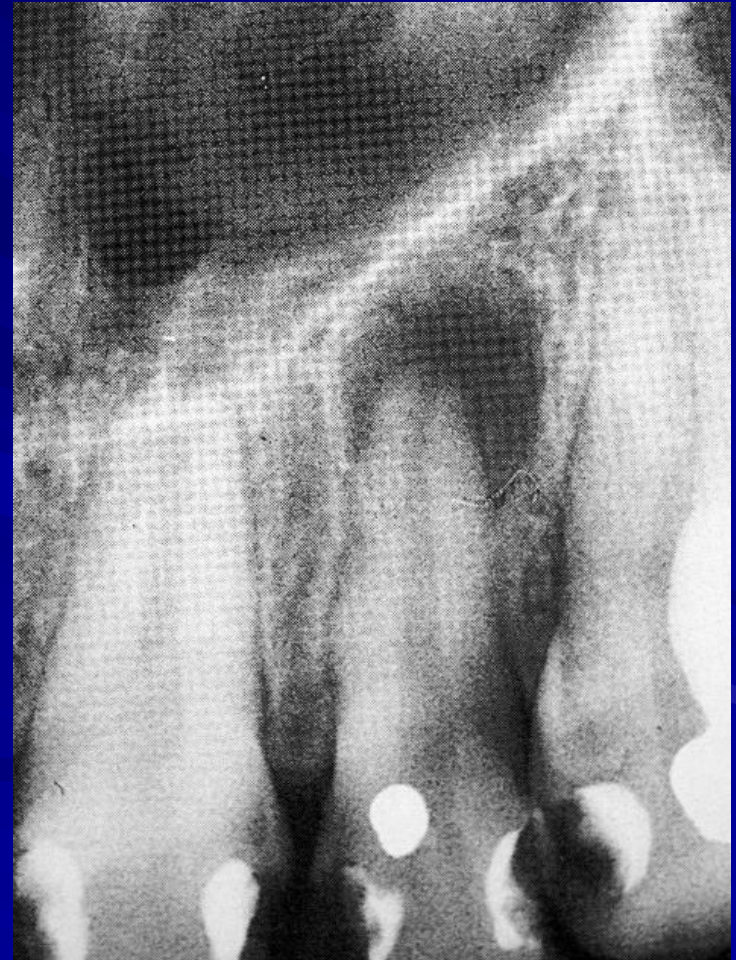# RADIKULARNE CISTE

1. APIKALNA CISTA
2. LATERALNA CISTA
3. REZIDUALNA CISTA



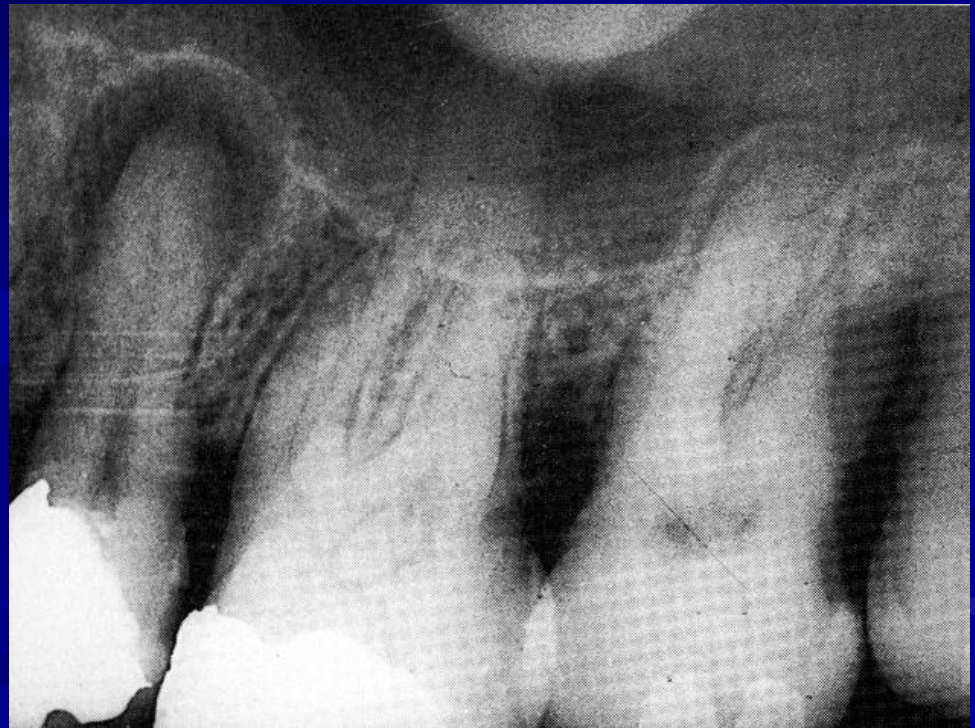# RADIKULARNE CISTE (KLINIČKI MIRNE)

- TIPIČNI SVIJETLI  
RUB CISTE, KOD  
OVE VELIČINE  
NEMOGUĆA  
DIF.DIJ.OD  
GRANULOMA



# RADIKULARNE CISTE (KLINIČKI MIRNE)

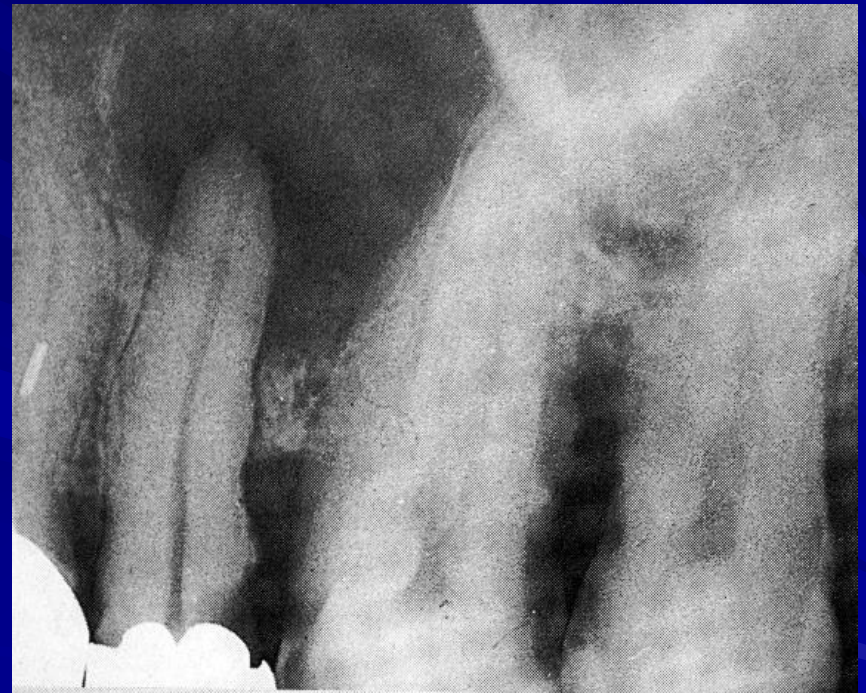**CISTA UZ  
MAKSILARNI  
SINUS**

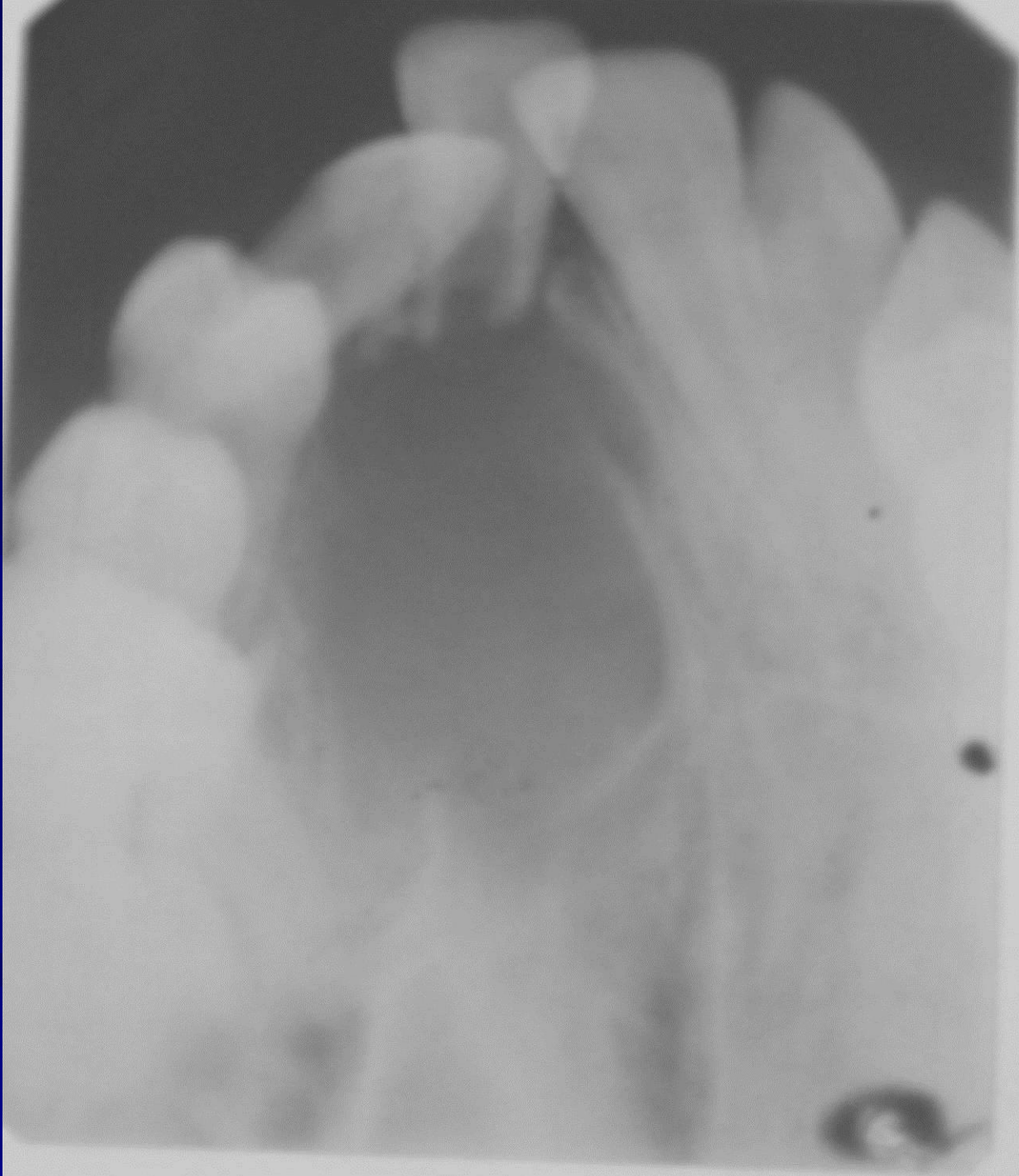


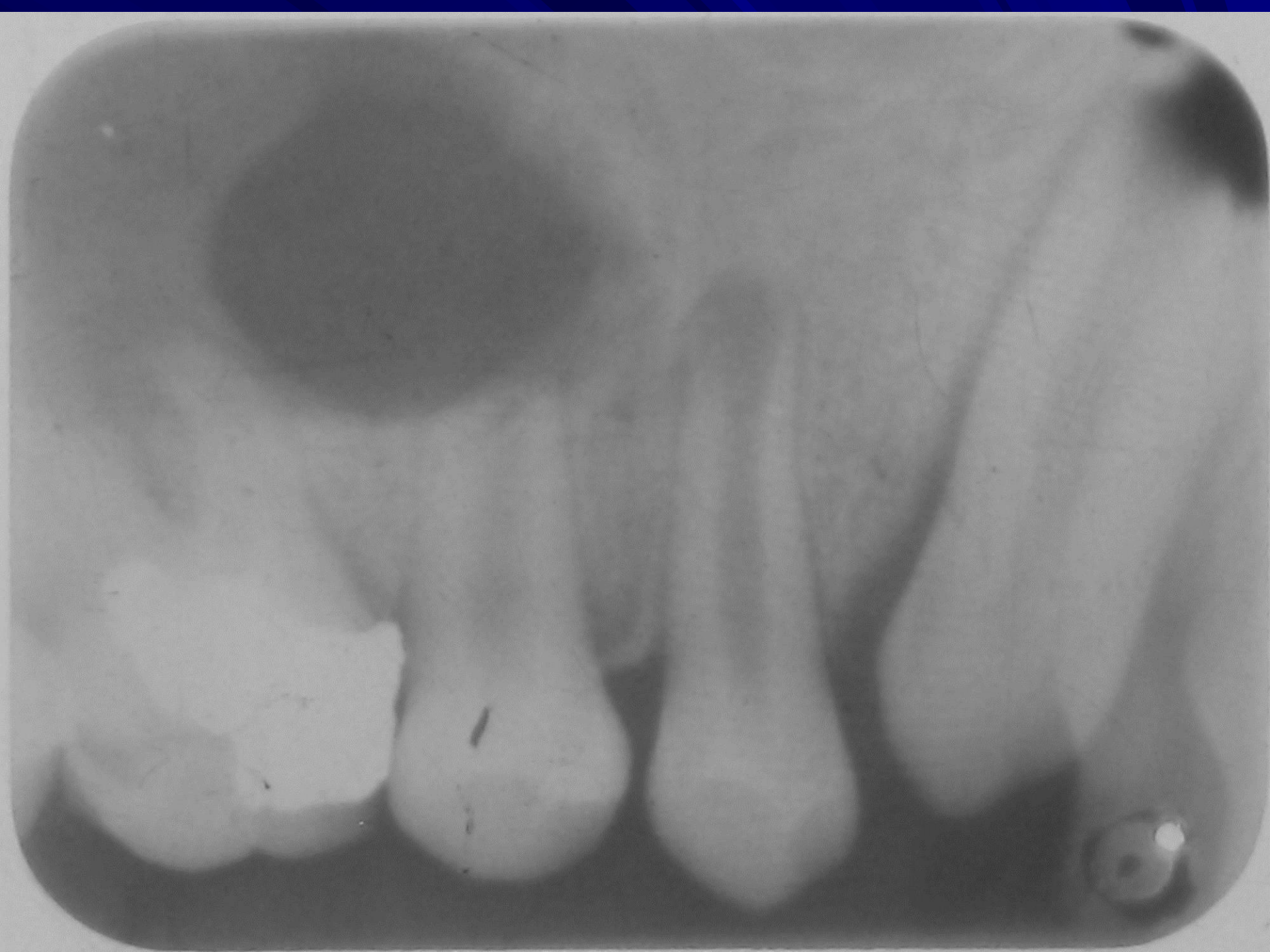
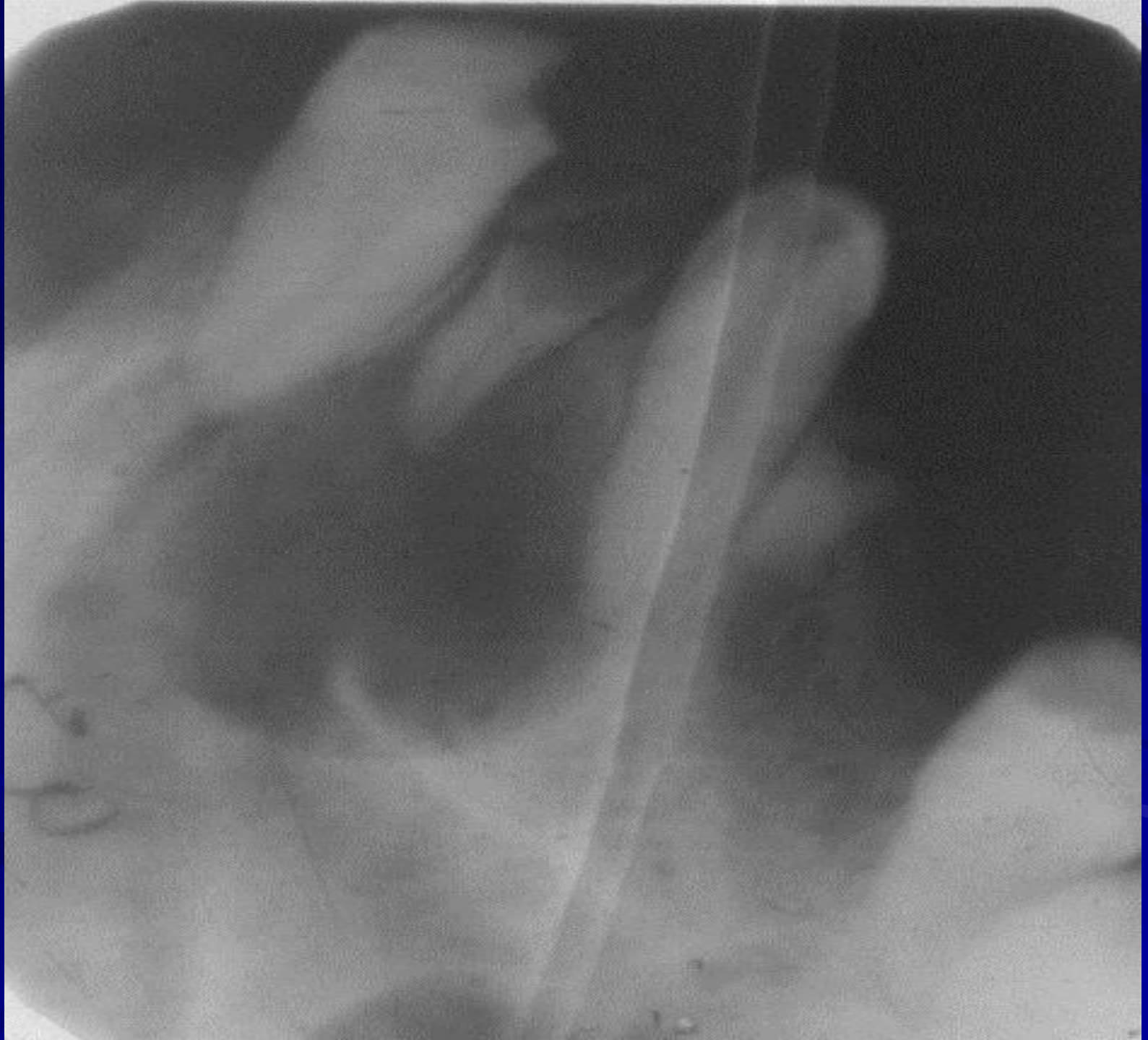# RTG ZNAKOVI RADIKULARNE CISTE

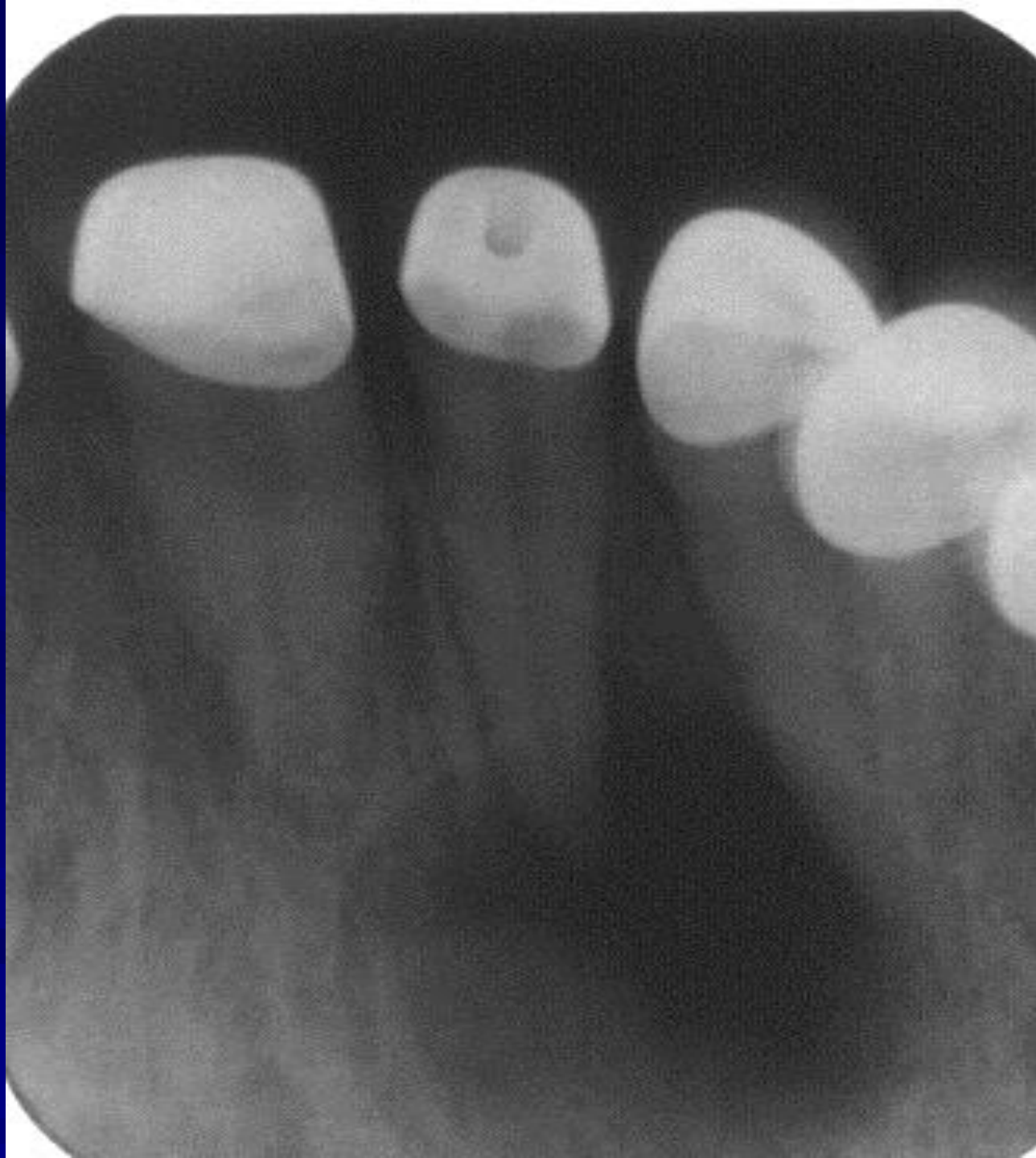1. OKRUGLA  
TRANSPARENCIJA  
OŠTRIH KONTURA,  
TAMNOG RUBA
2. APEKS ZUBA  
UNUTAR SVJETLINE
3. POTISKIVANJE  
SUSJEDNIH ZUBA I  
OSTALIH  
STRUKTURA

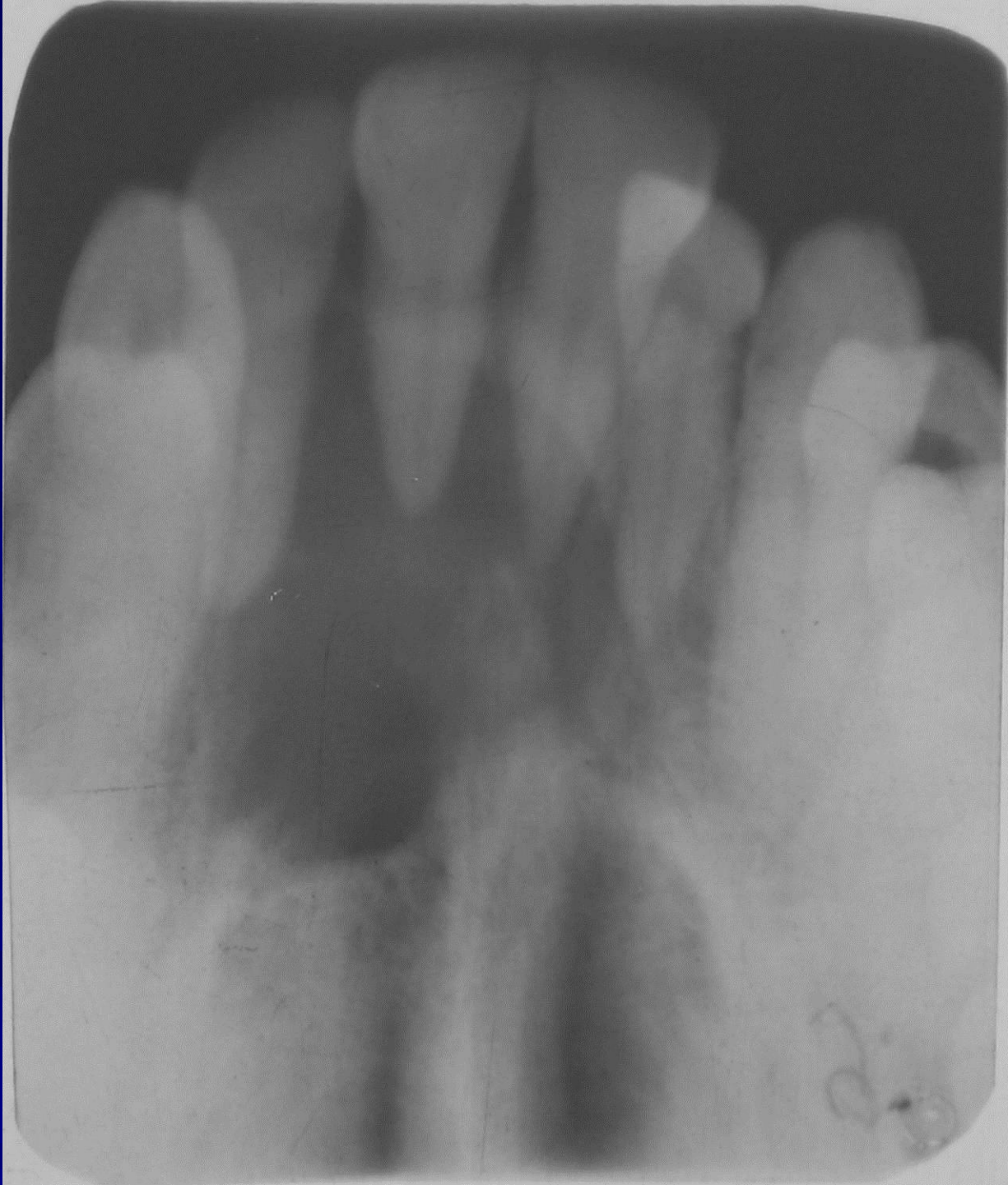

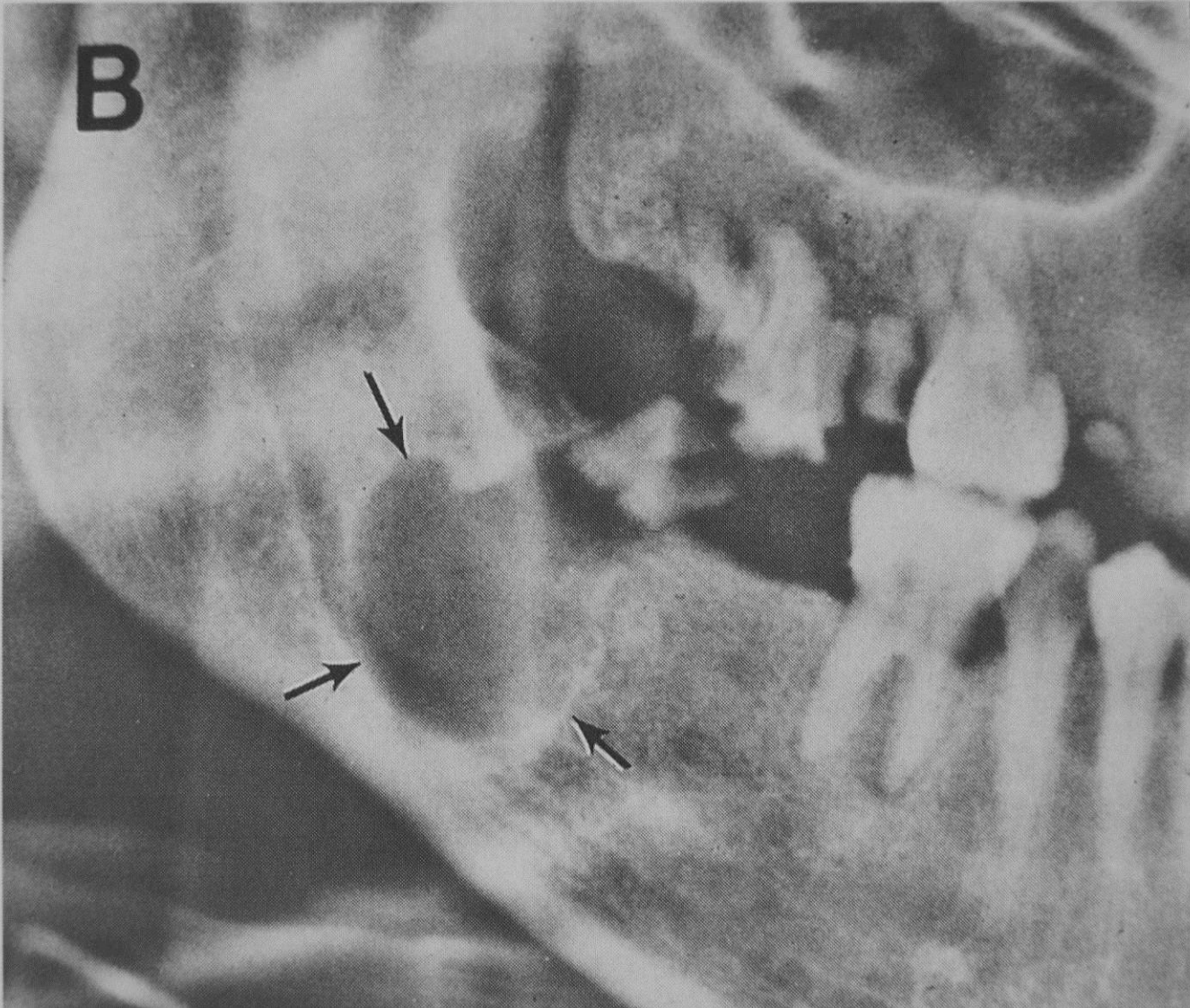









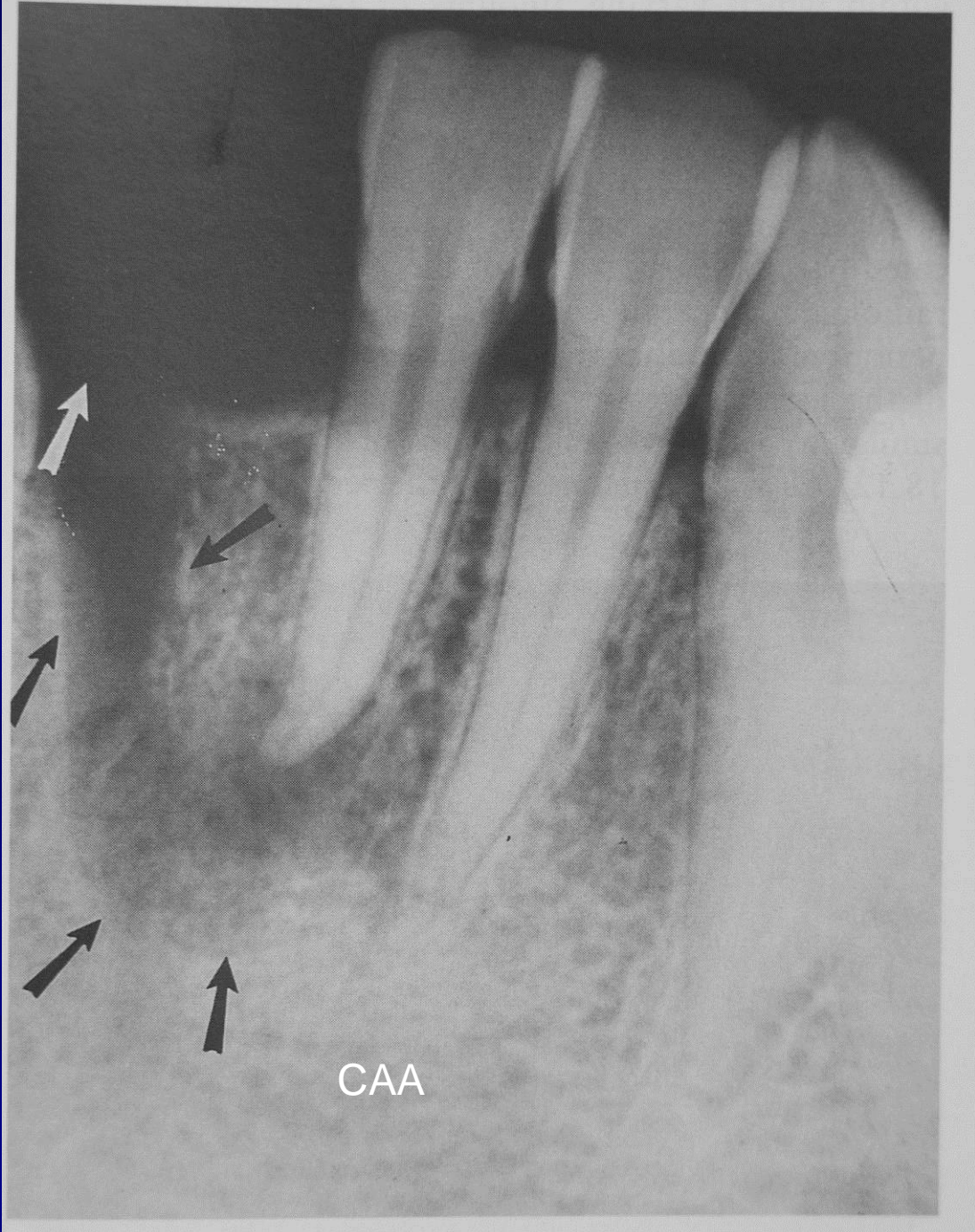


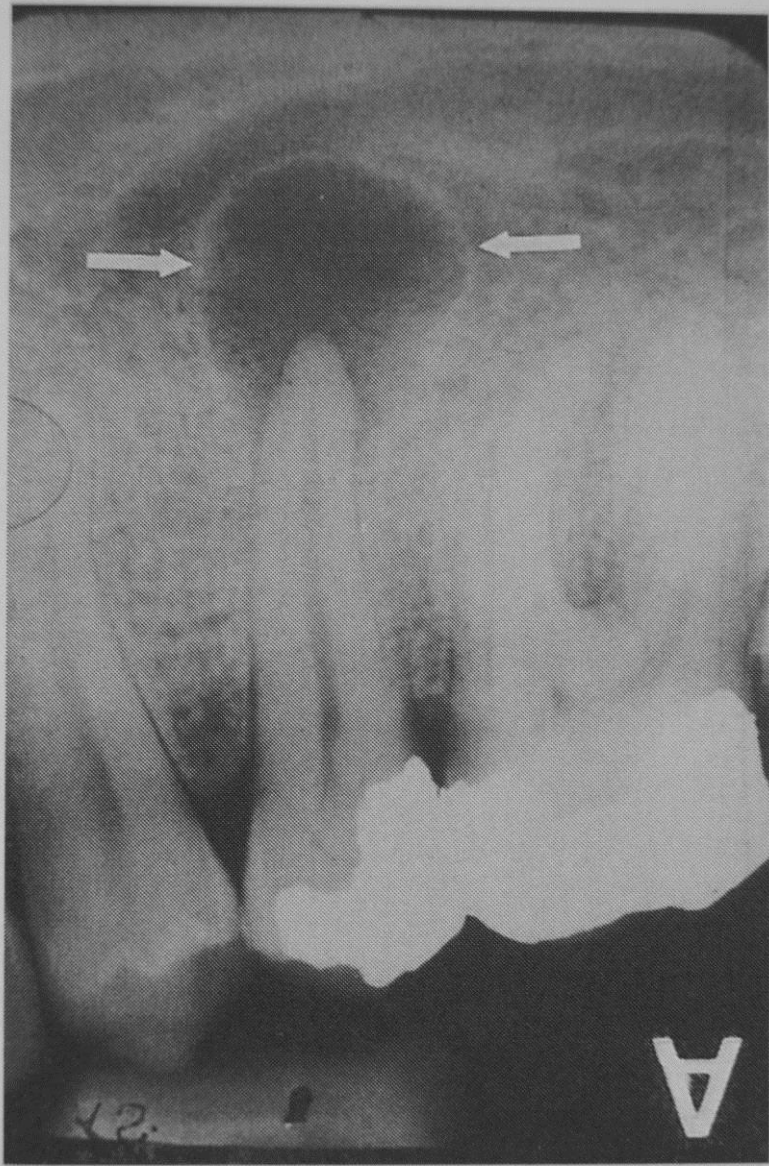
# Kronični periapikalni apsces

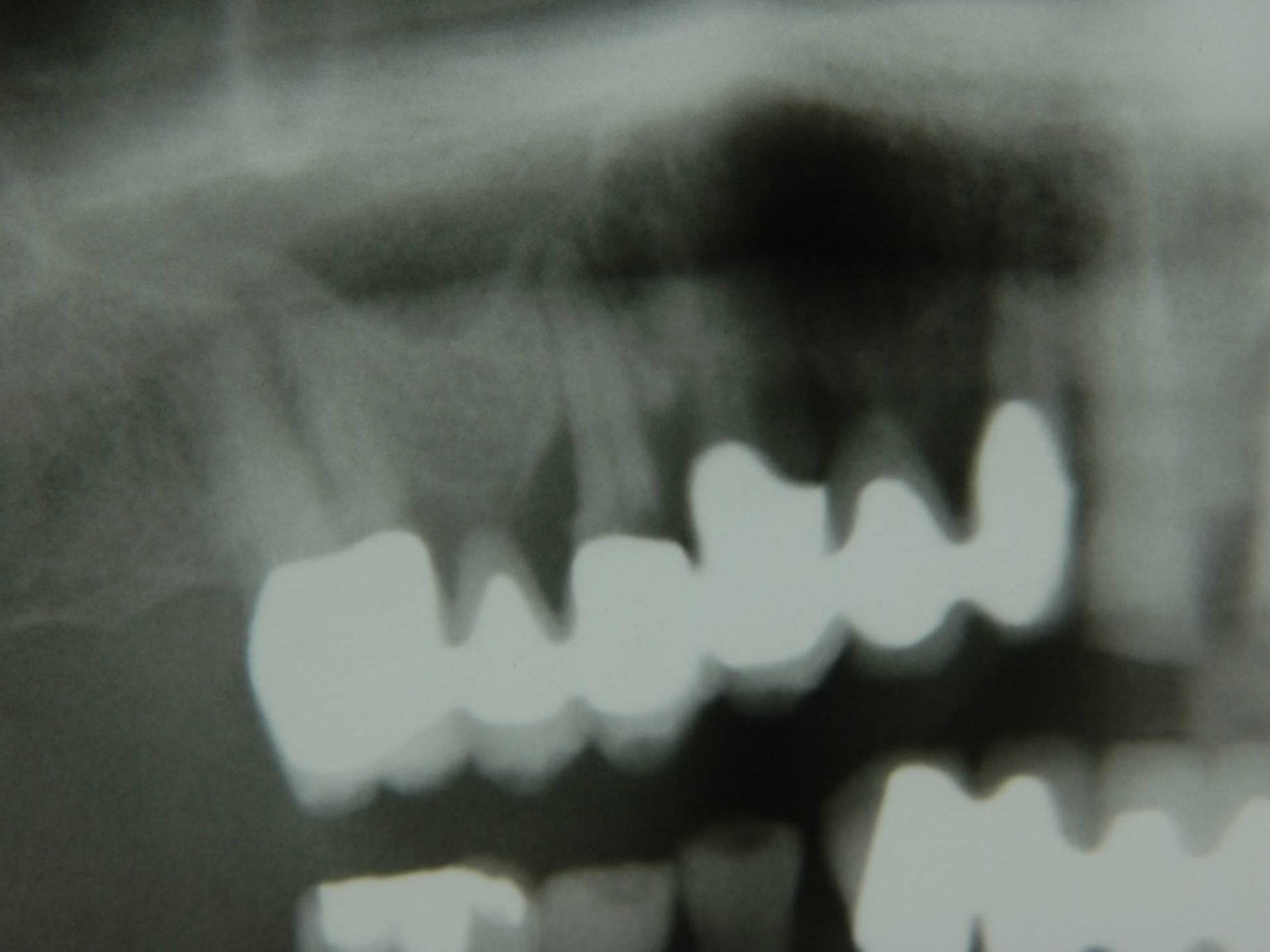
- Može perzistirati godinama
- Drenirati se u usnu šupljinu ili kožu, fistula
- Ne mora biti oštro ograničen
- Nepravilni rubovi
- Može uz zaostali ili retenirani korjen

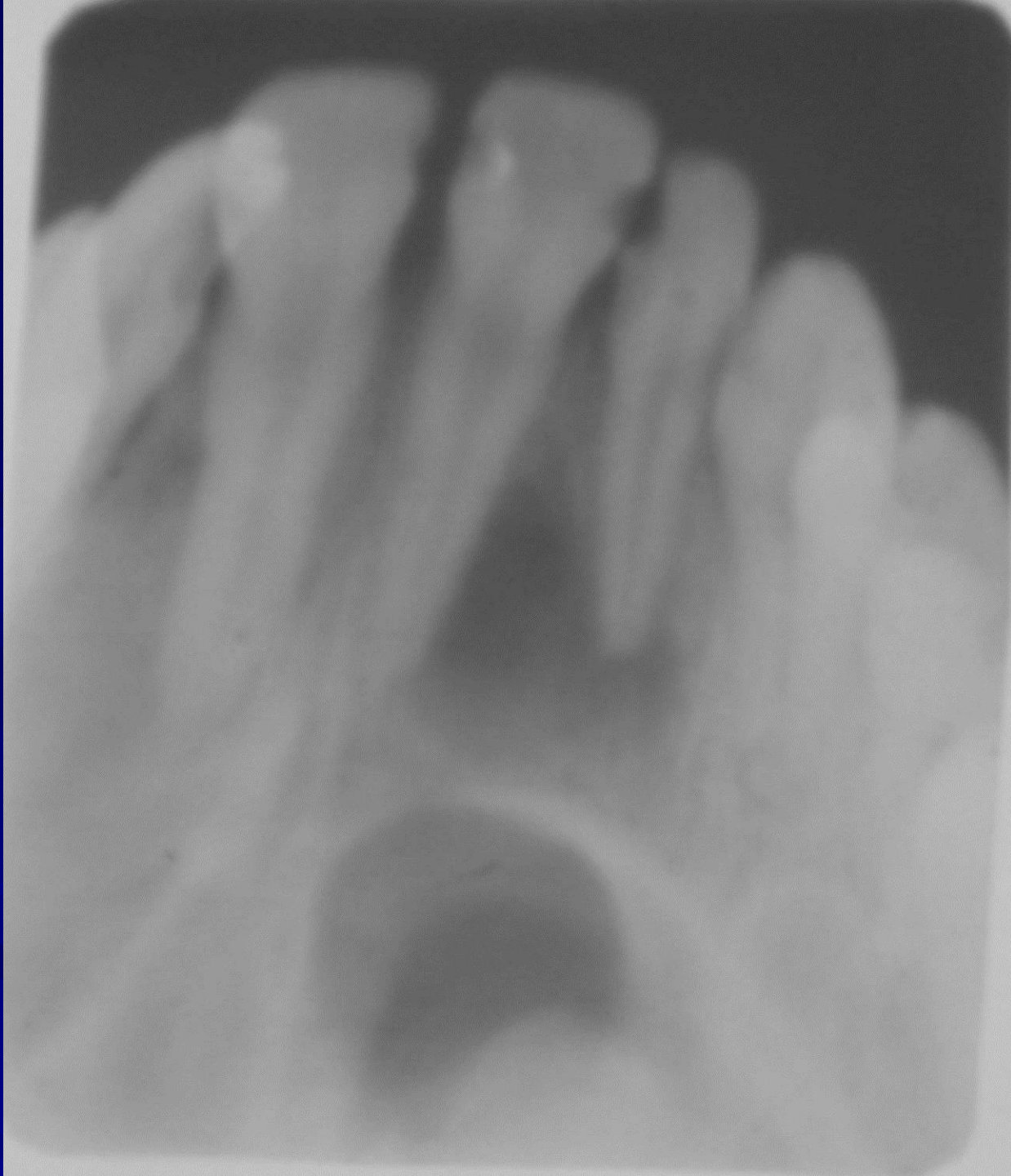

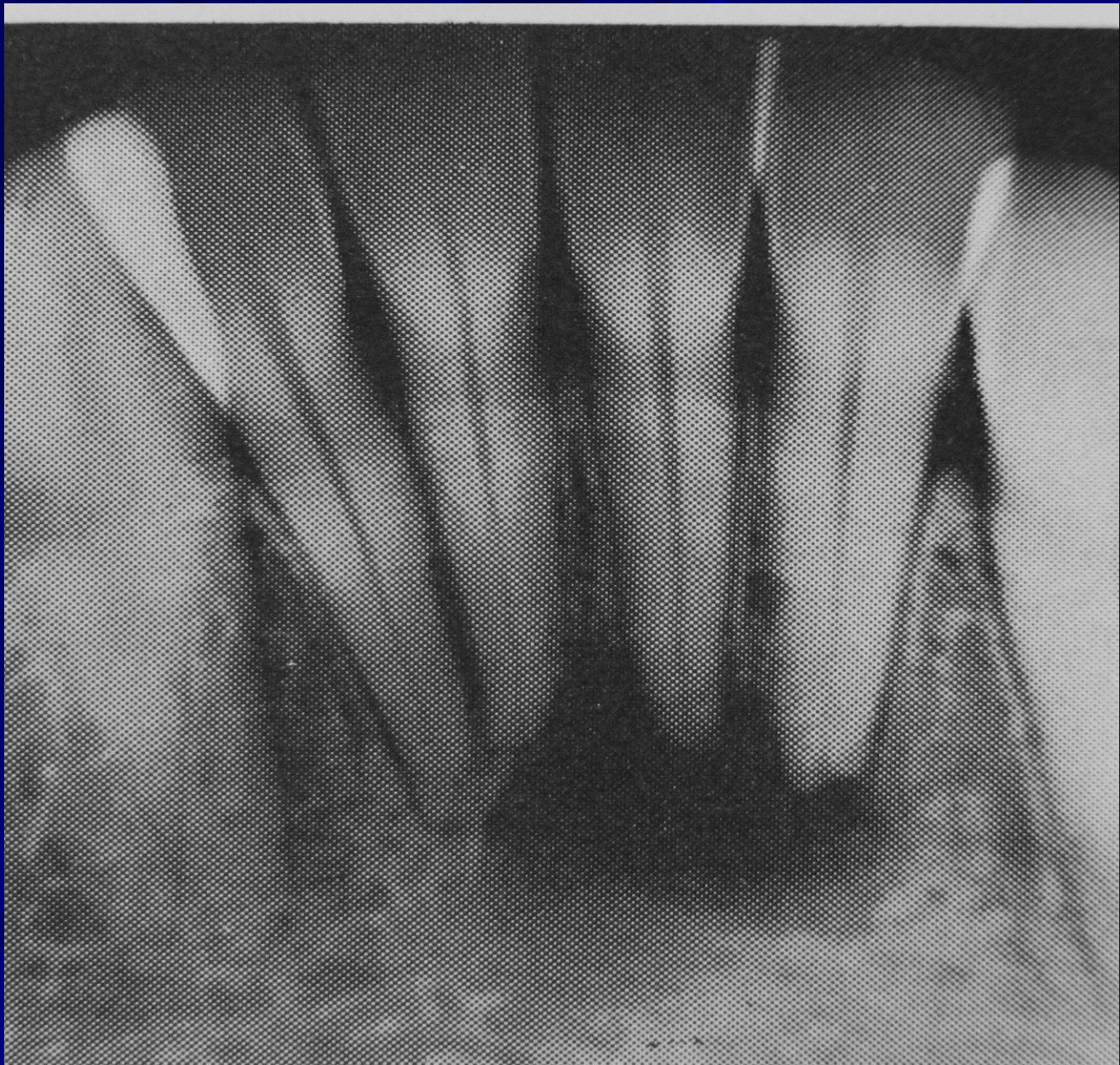


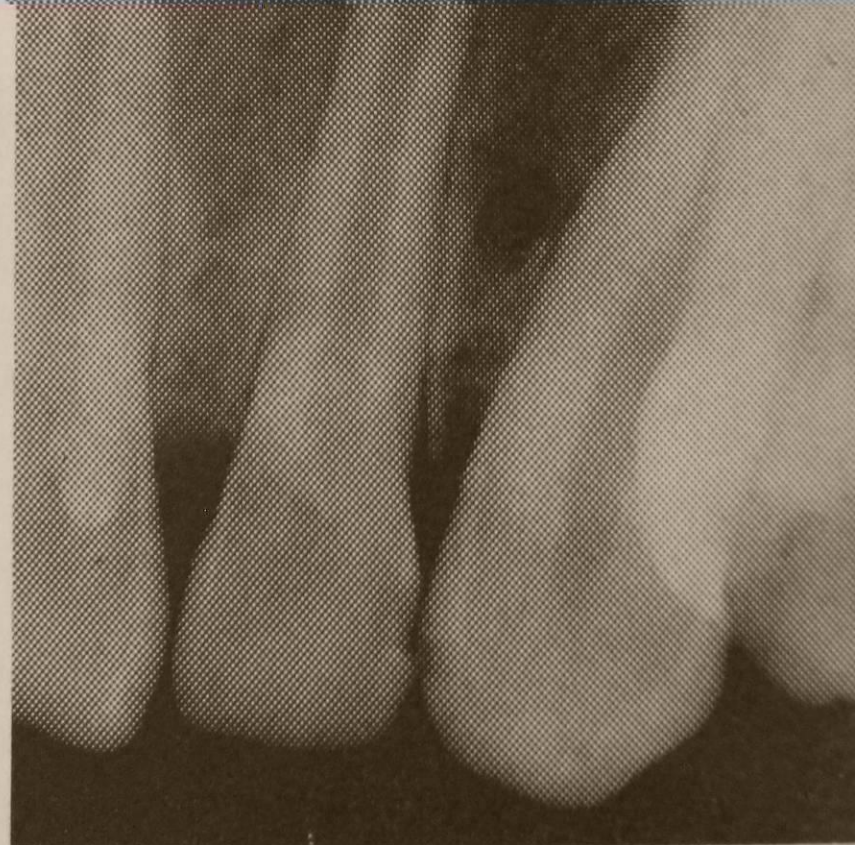
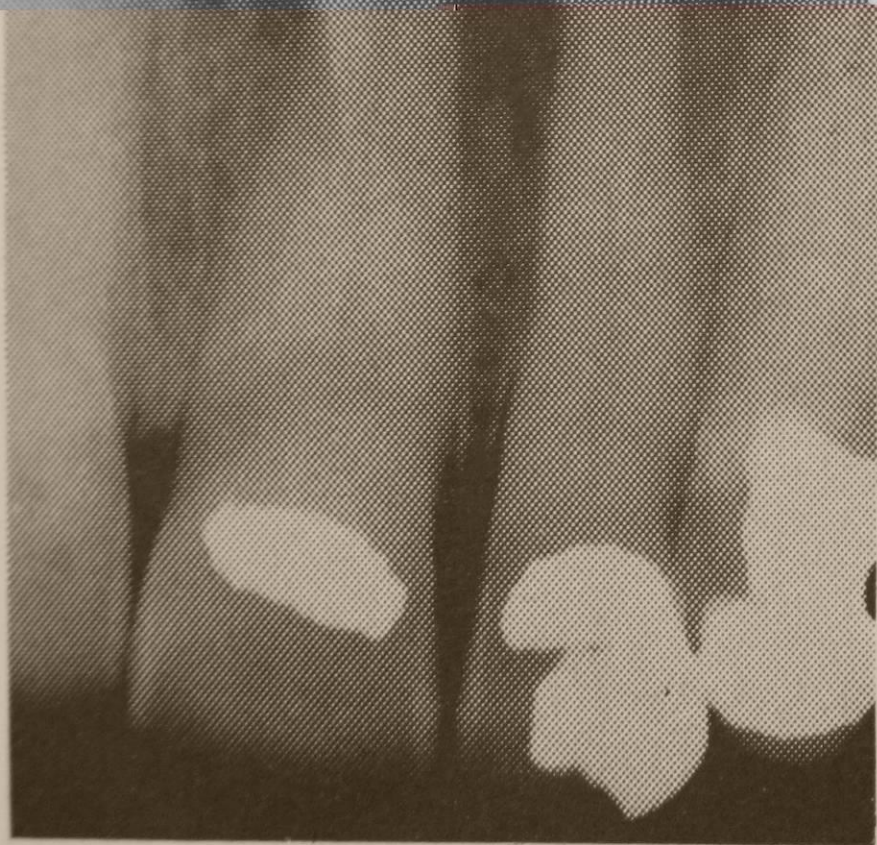
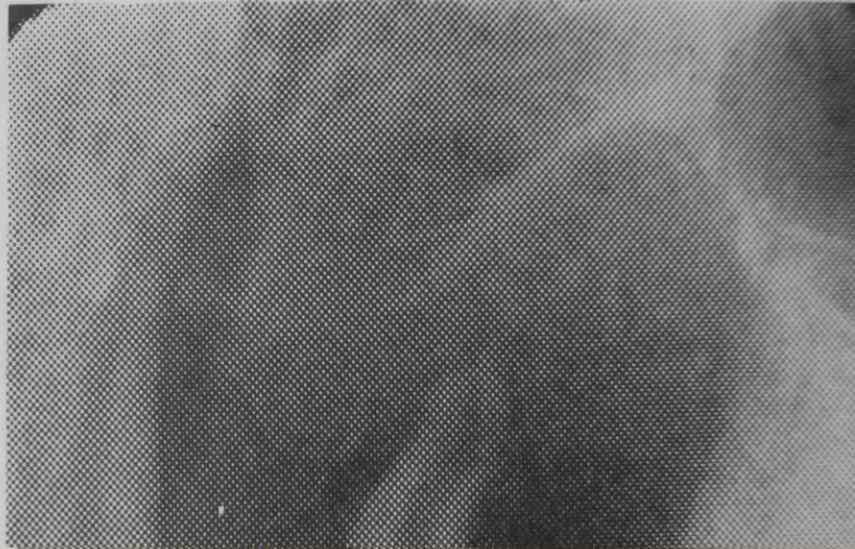
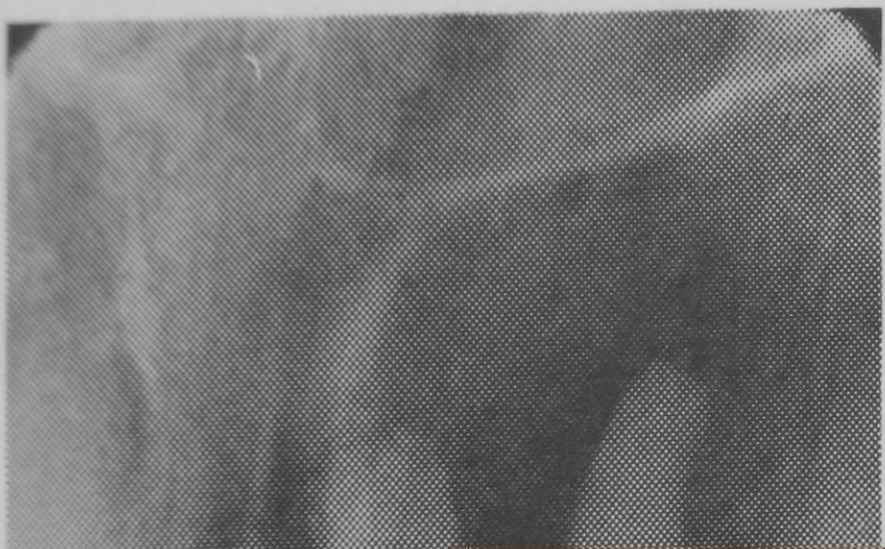CAA

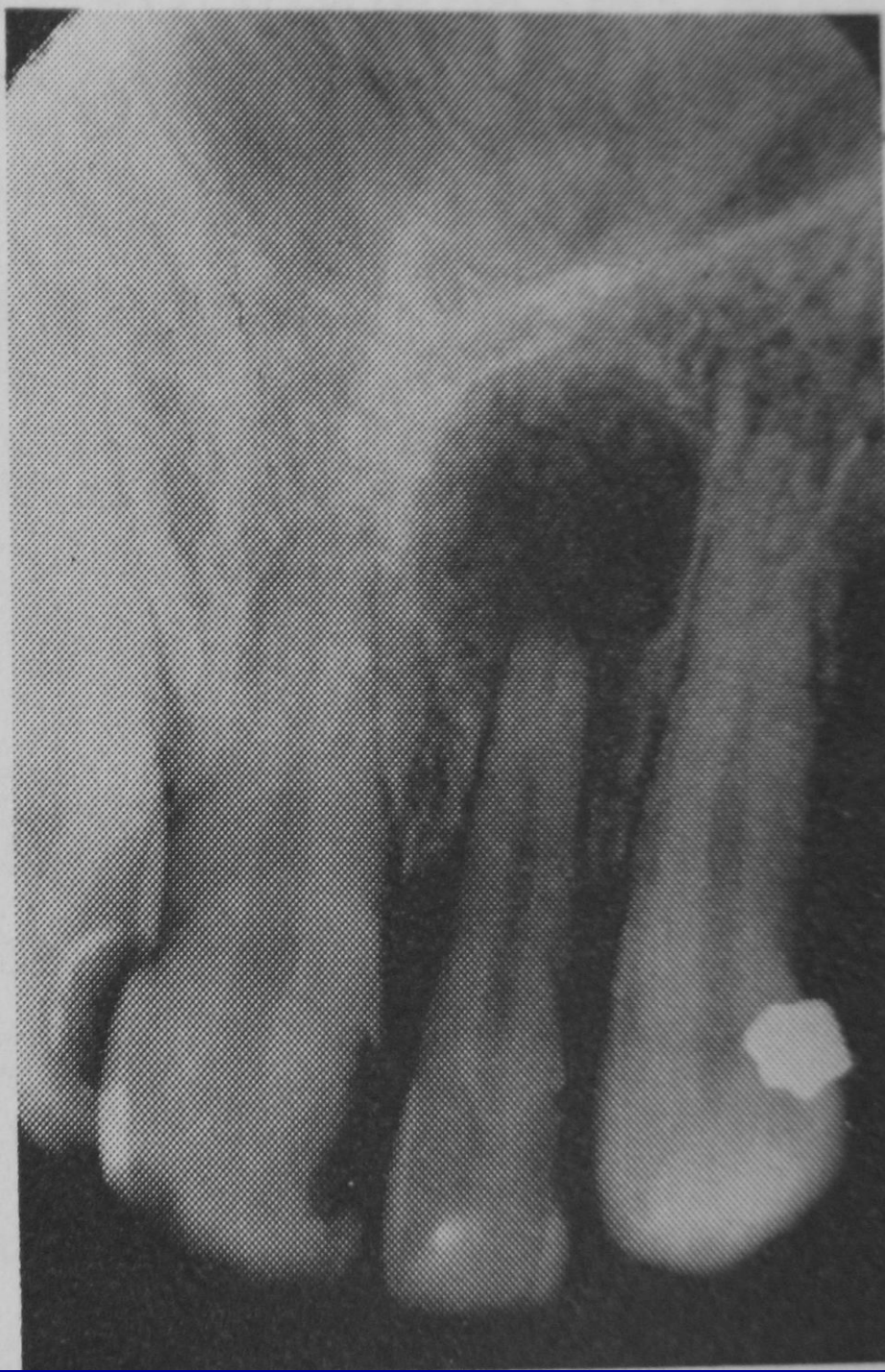
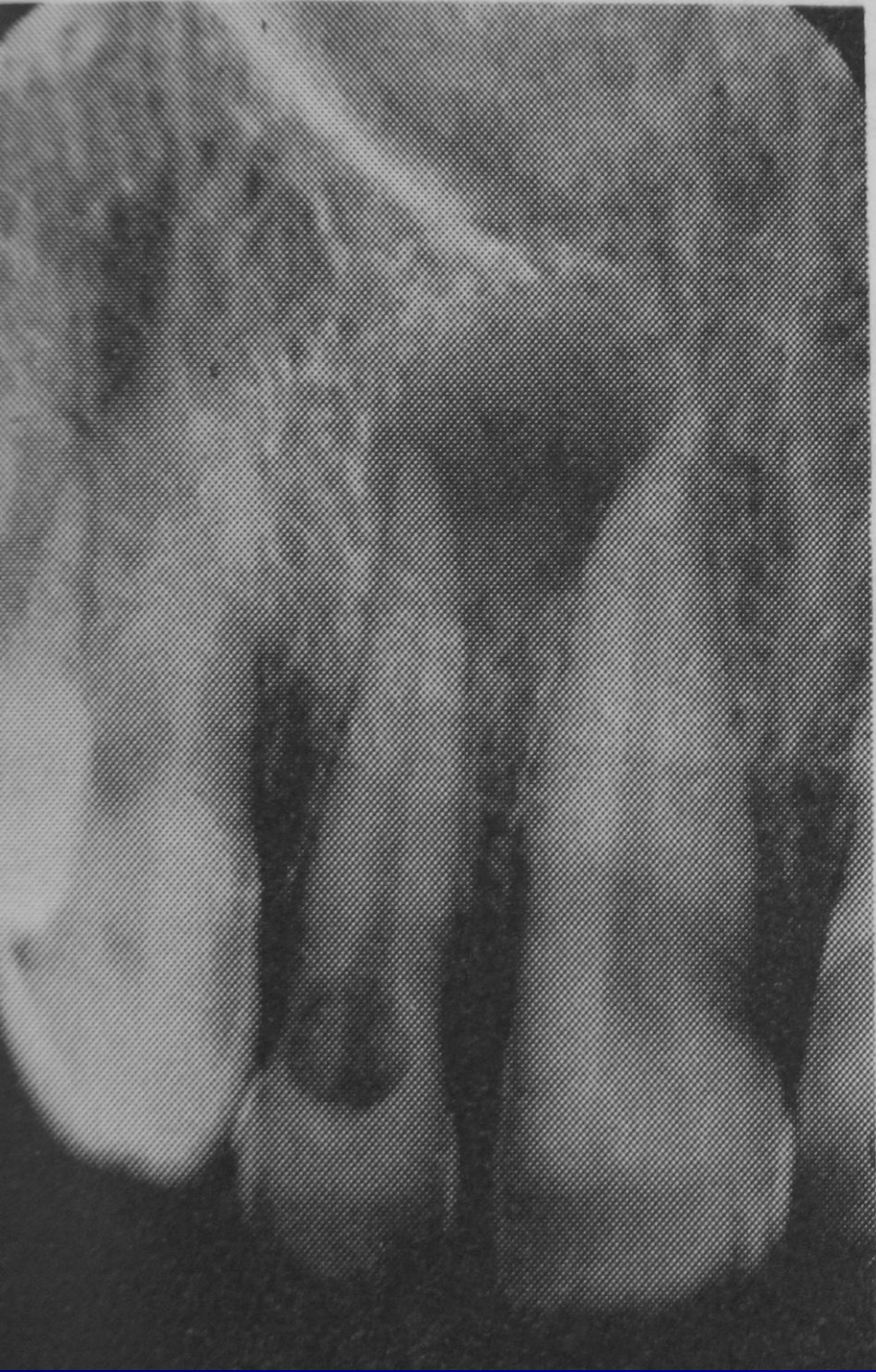
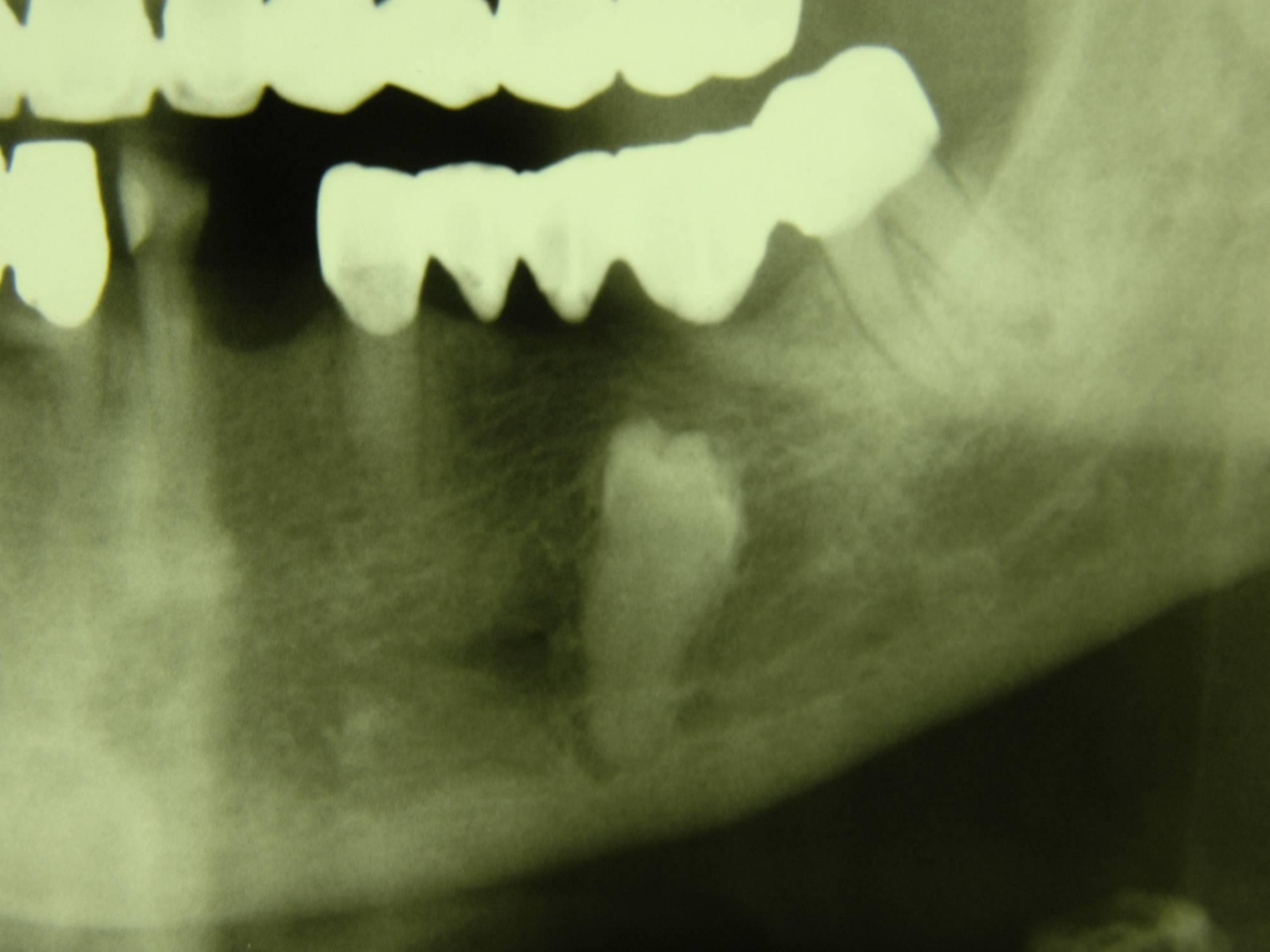




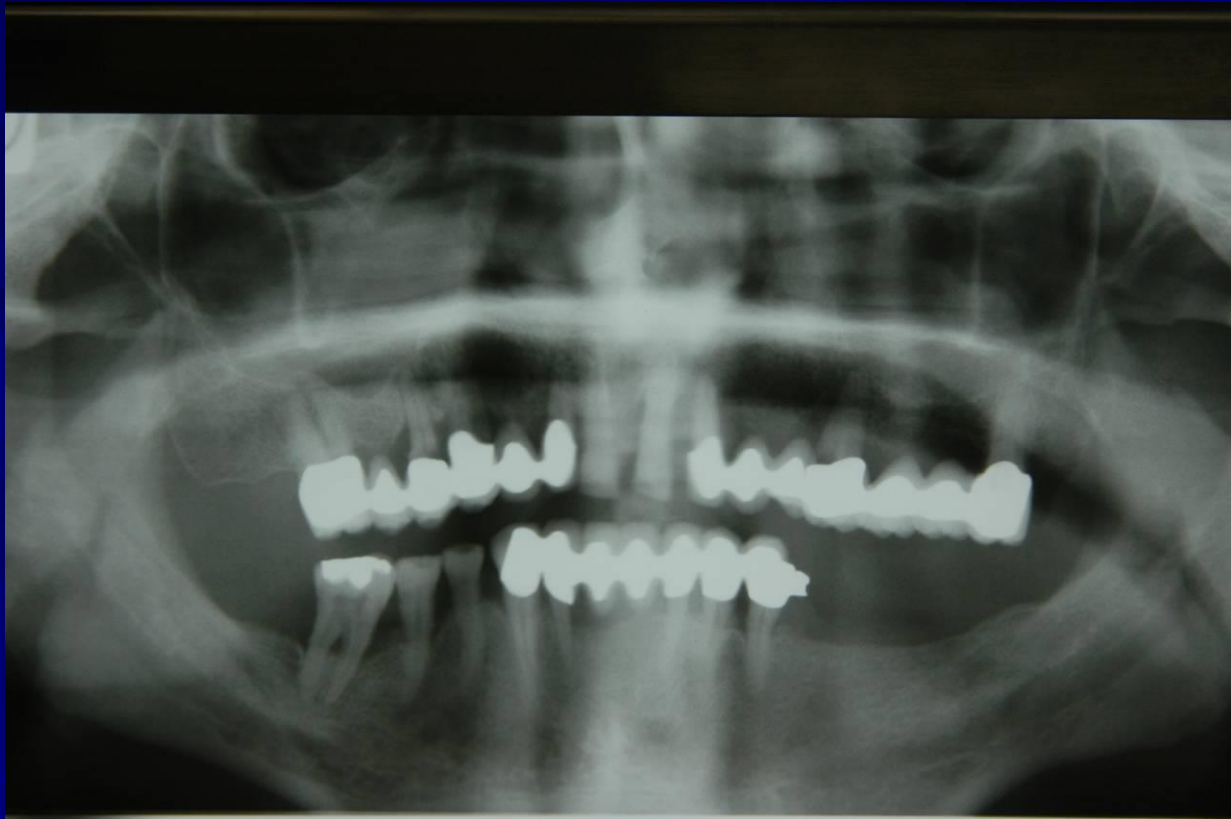








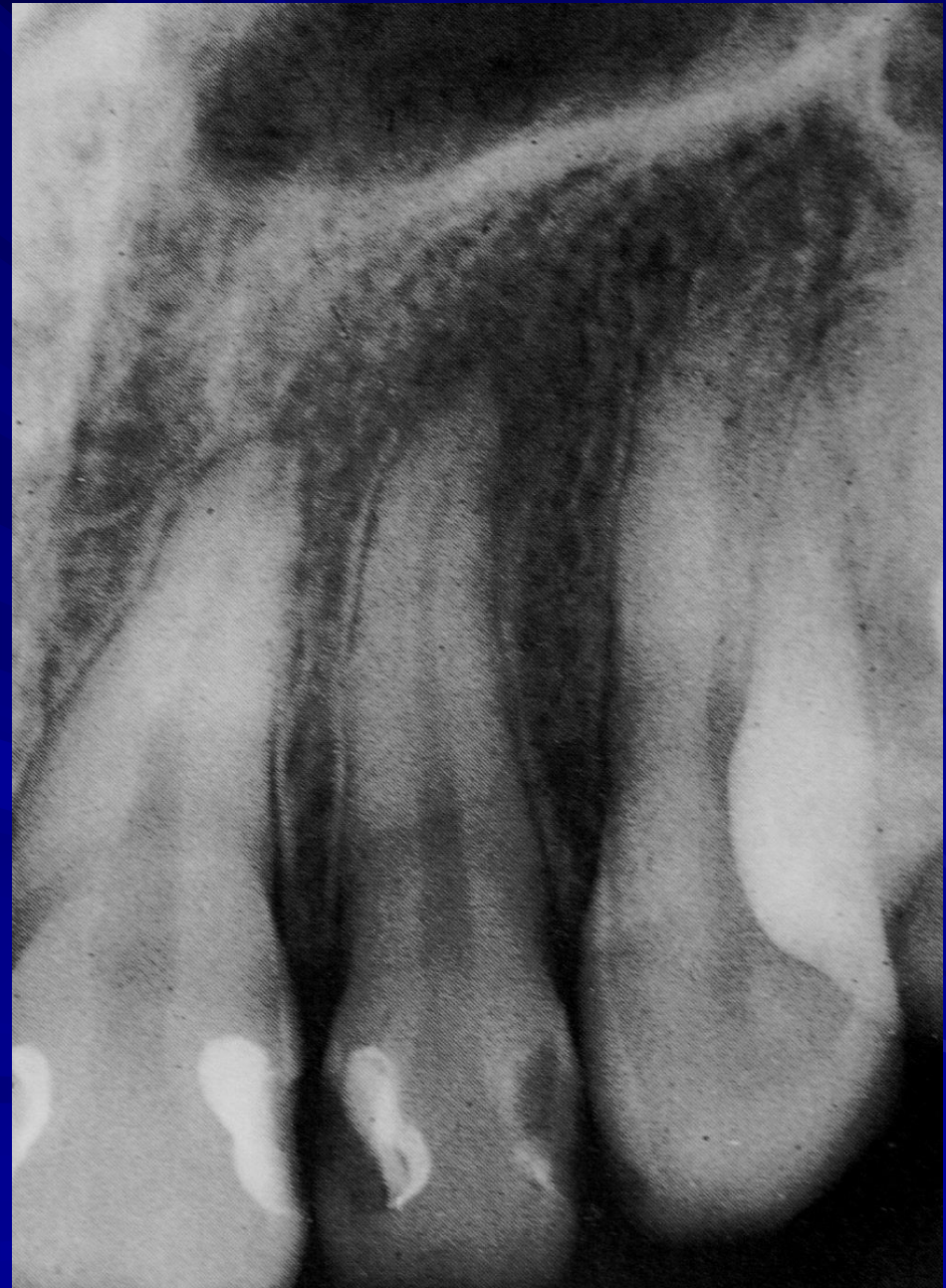



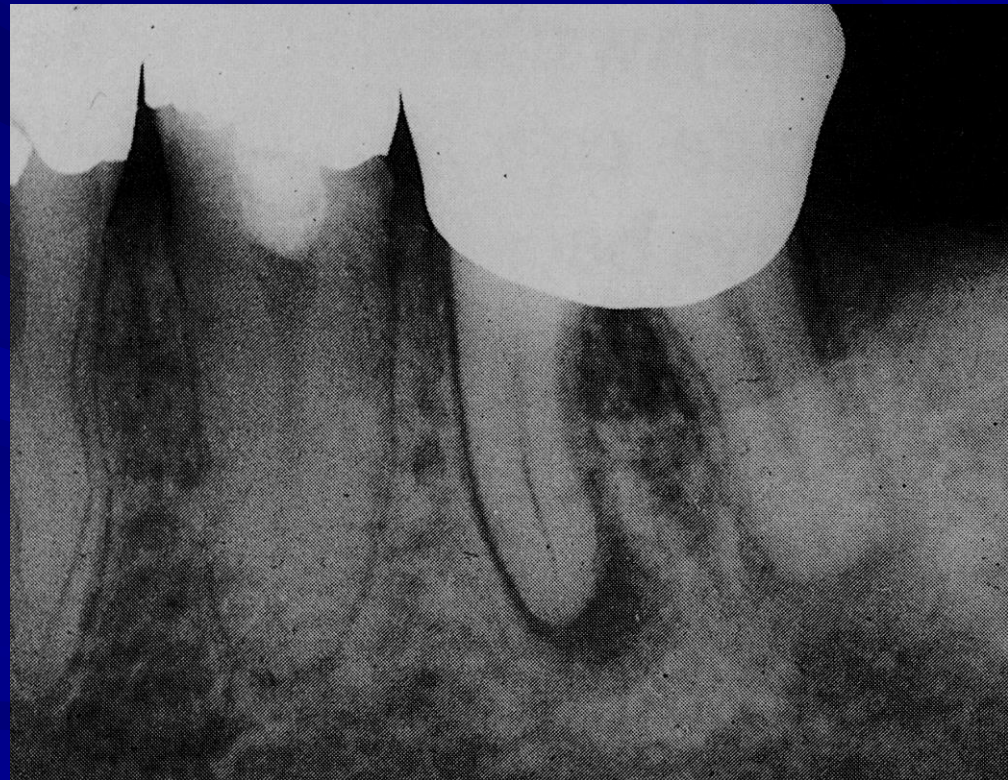# Kronični apikalni periodontitis

- Neoštro ograničena transparentcija
- Proširenje lamine dure



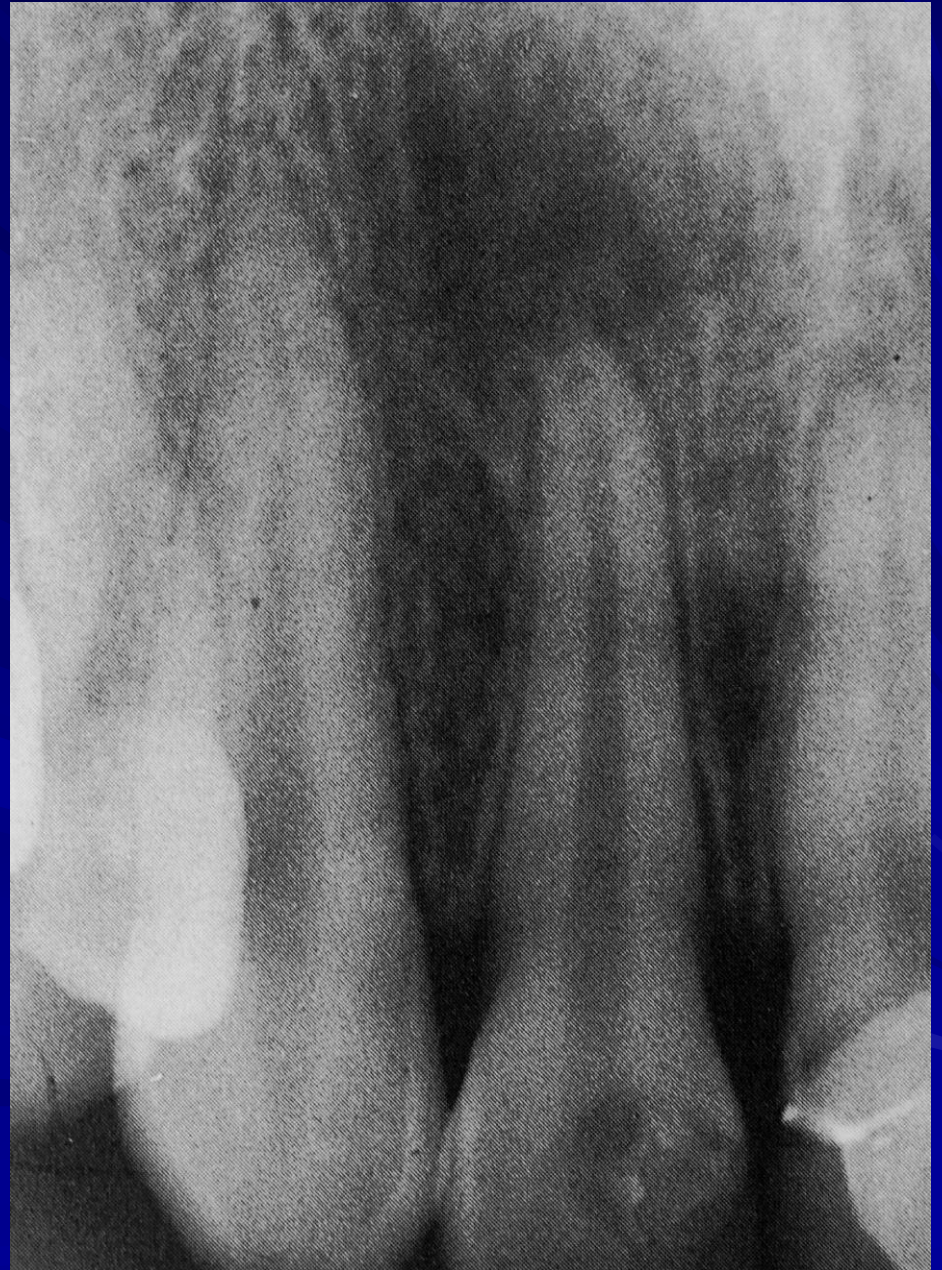# Kronični apikalni periodontitis

- Reaktivna skleroza na mezijalnom korjenu
- Distalni korjen pokazuje egzacerbaciju procesa



# Subperiostalni absces

- Difuzna periapikalna transparentcija



# ZUBNI GRANULOM

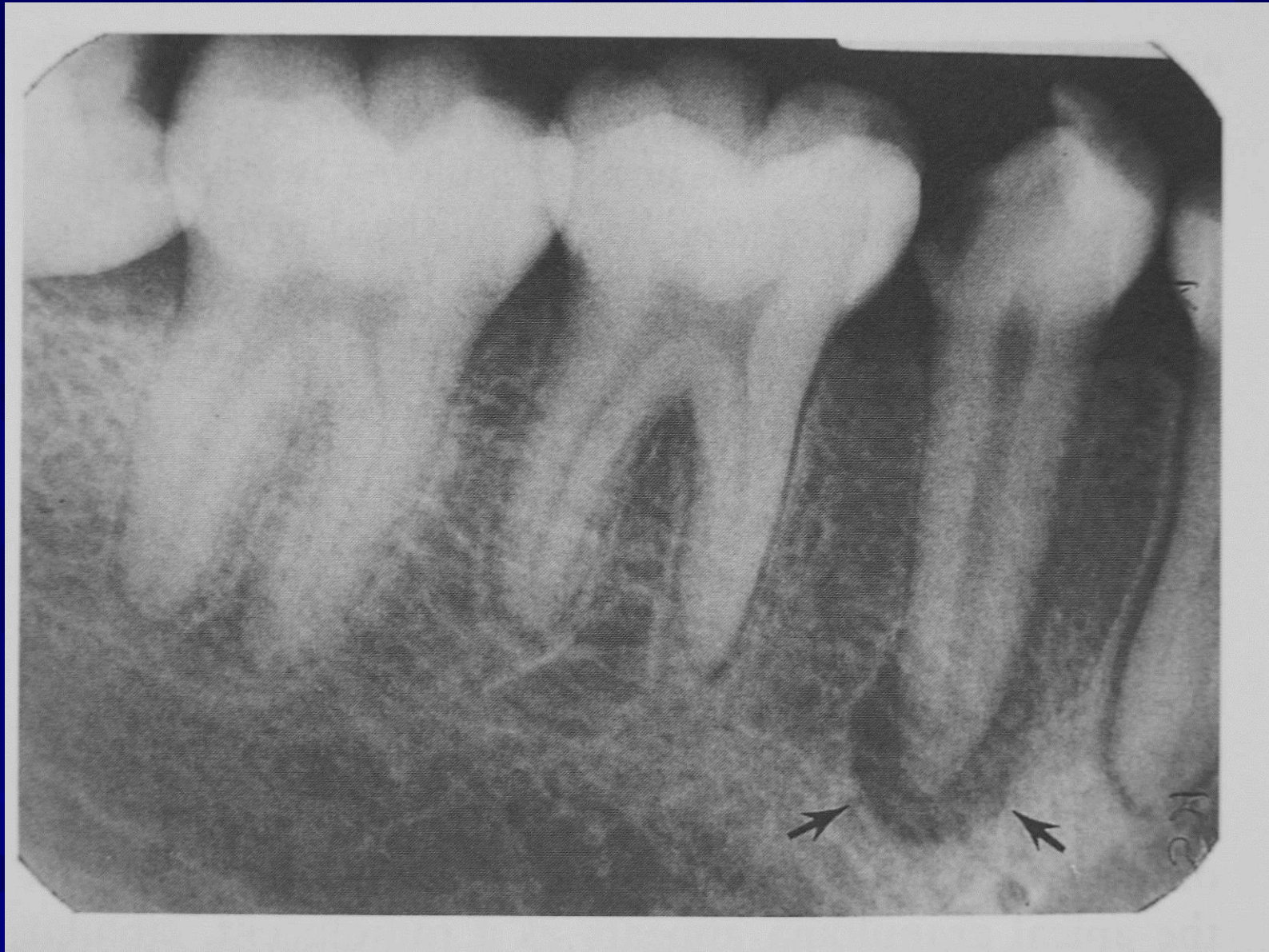- Oblik kroničnog apikalnog periodontitisa
- Asimptomatski
- Direktnim širenjem upalnog procesa periodontalne membrane u kost (nije se razvio akutni apsces)
- Fibrozna kapsula u kontinuitetu s periodontalnom membranom

# ZUBNI GRANULOM

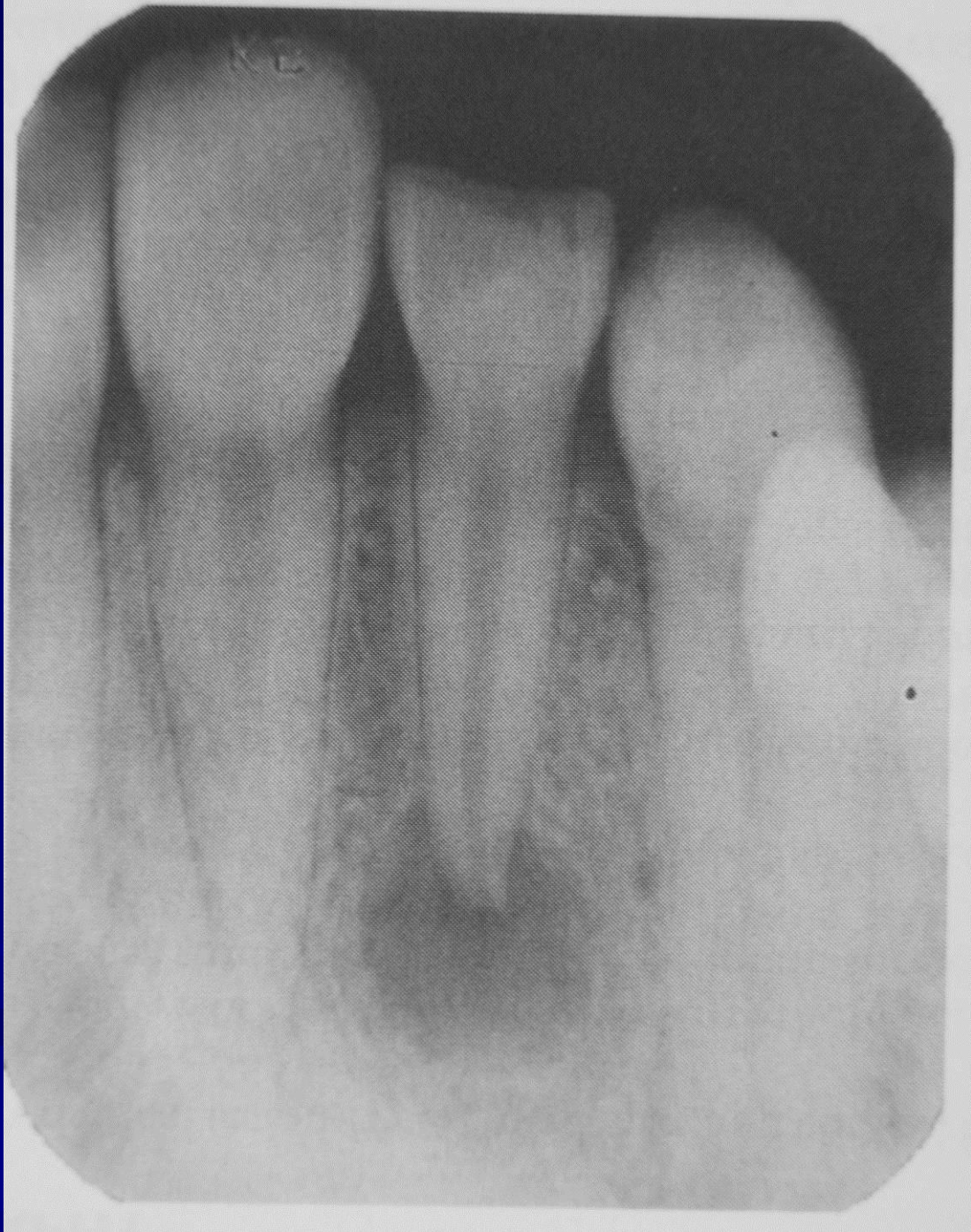- Sadrži limfocitne, celularne i fibrozne elemente (granulomatozne)
- Može se inficirati
- Exacerbirati u absces
- Proliferirati u radikularnu cistu

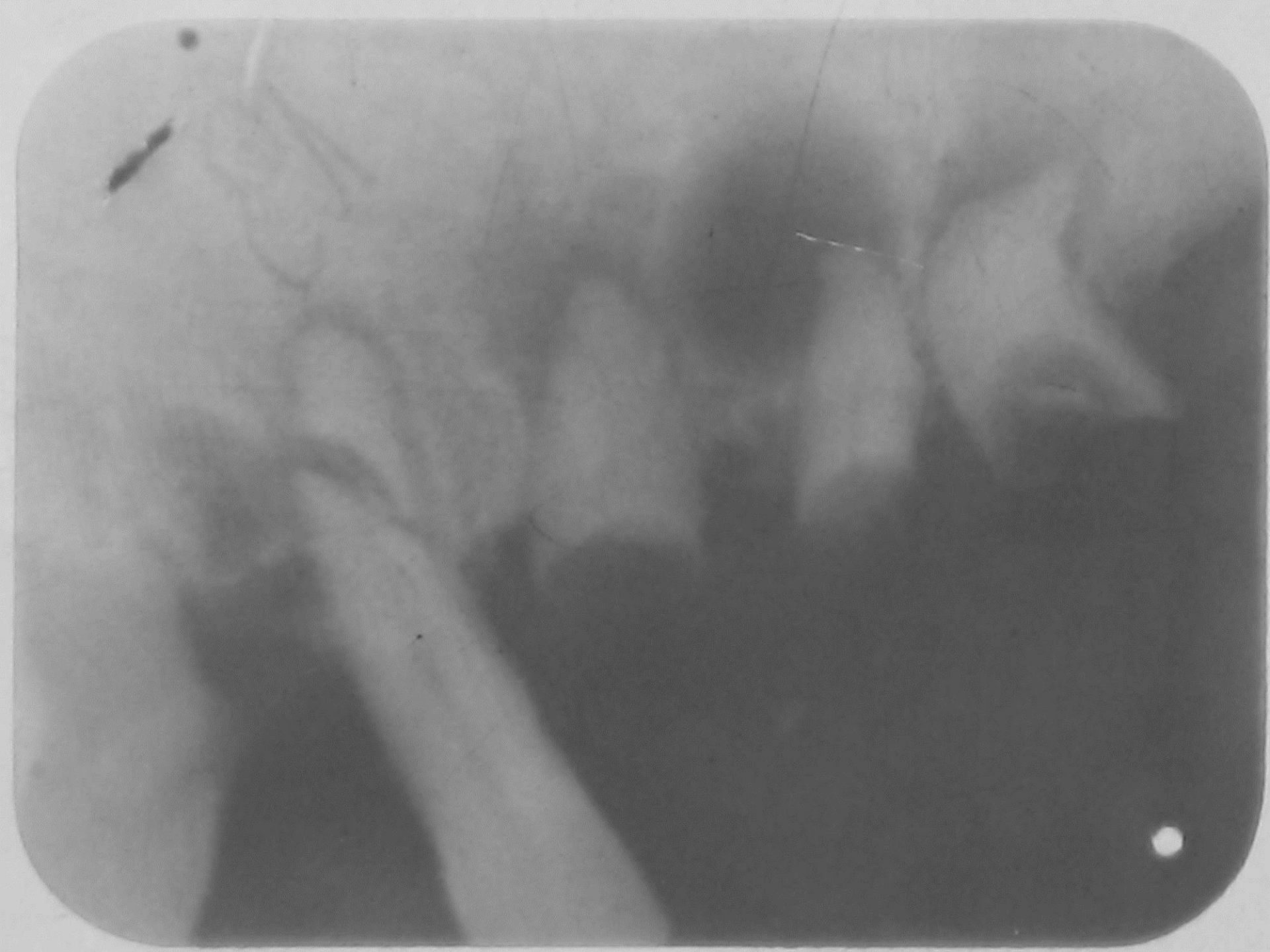
# ZUBNI GRANULOM RTG PRIKAZ

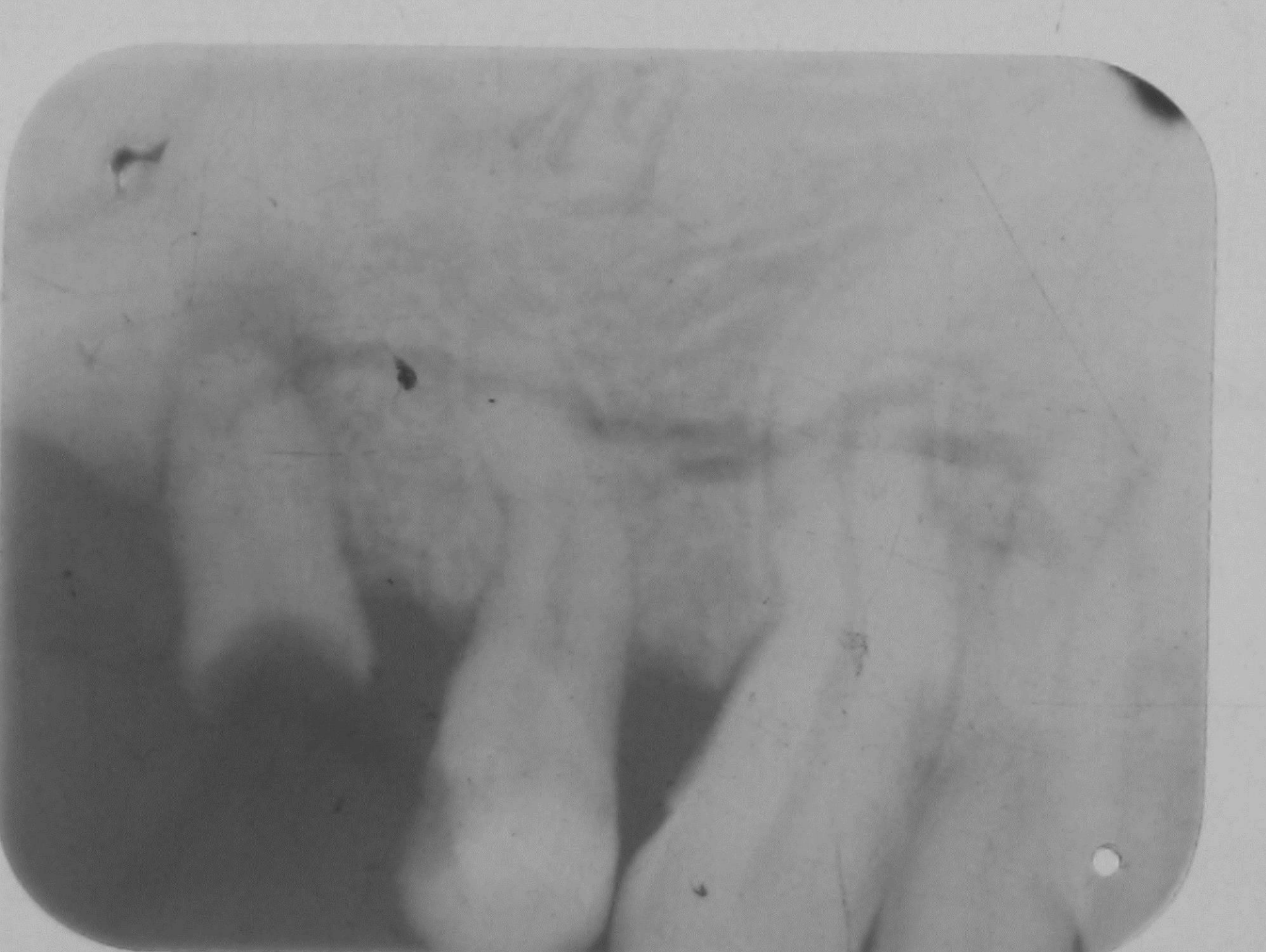- Ovalan, okrugao, transparentan, do 1 cm
- Uz apikalni dio korjena zuba
- Manje transparentan od ciste
- Sitni granulom i malu cistu rtg teško razlikovati
- Cista okruglija, transparentnija, bolje demarkirana od koštane strukture
- Nije posebno važno za terapijski postupak

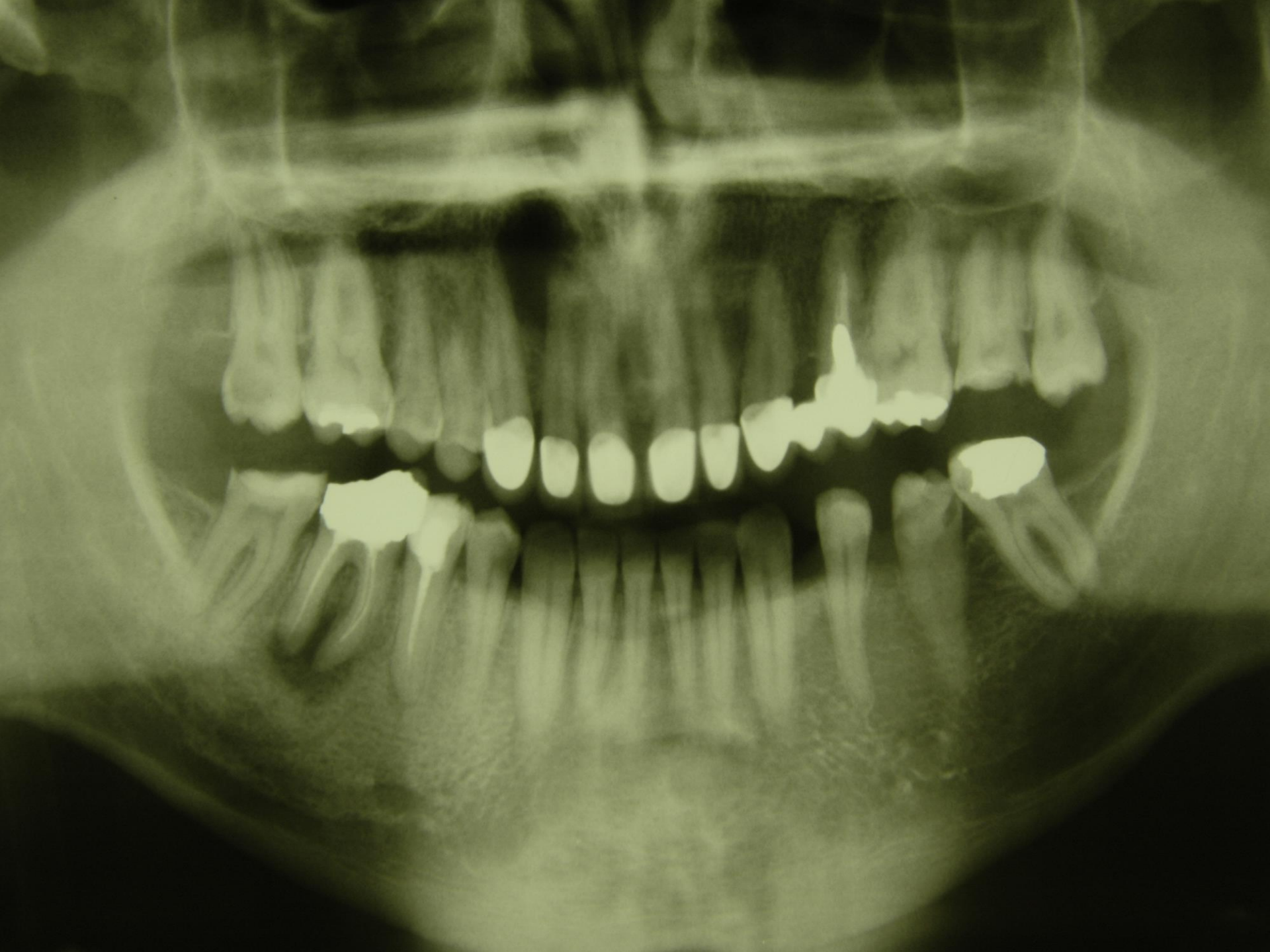






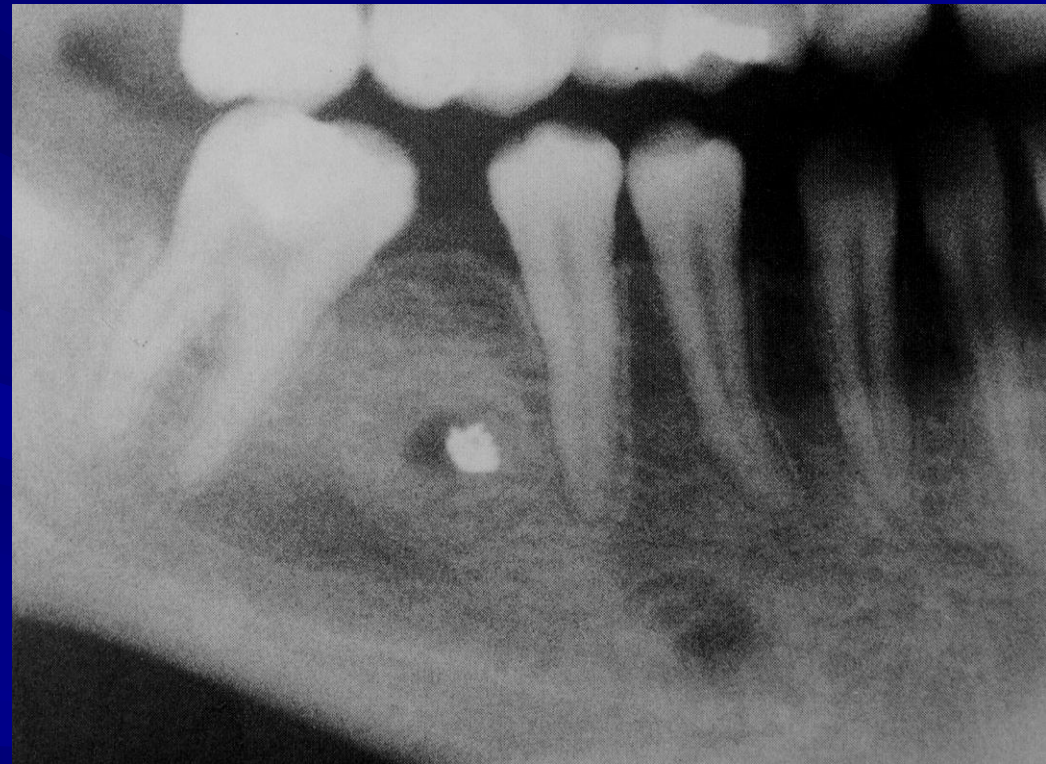


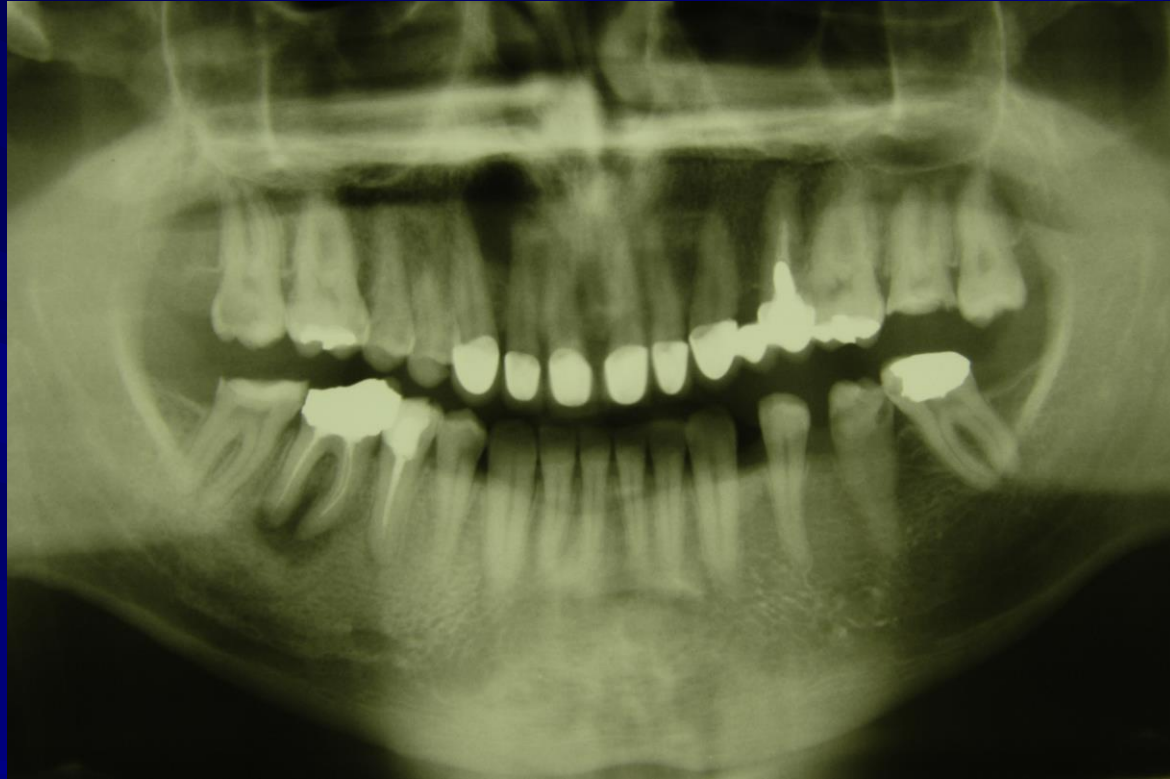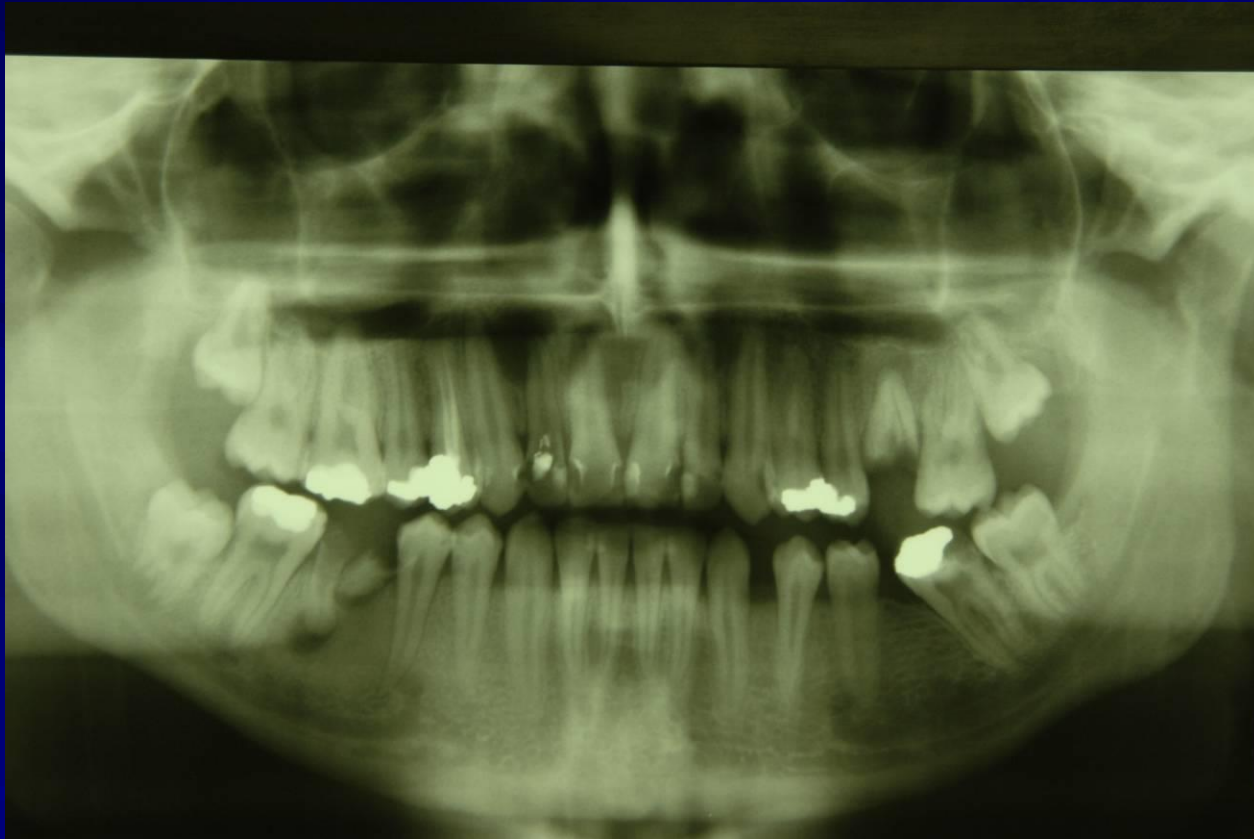


# Granulom zbog stranog tijela

- Rezidualni amalgam u mezialnoj alveoli
- Reaktivna skleroza



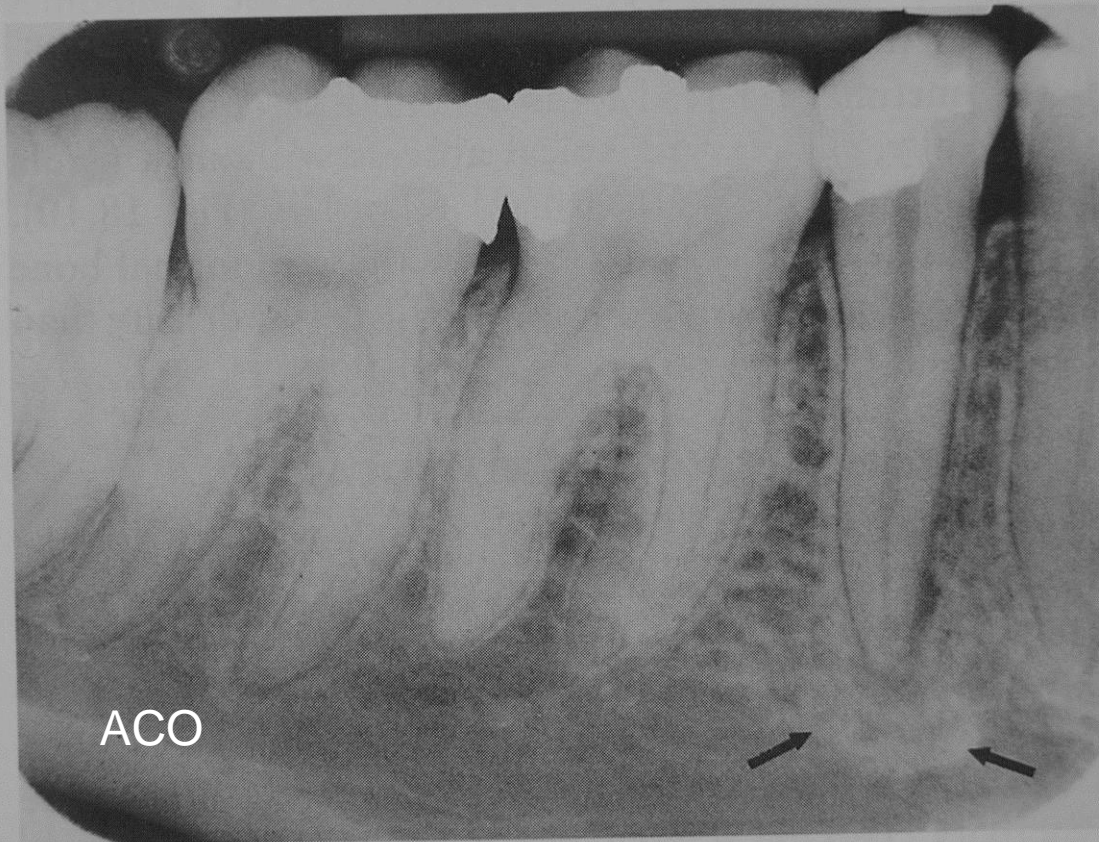


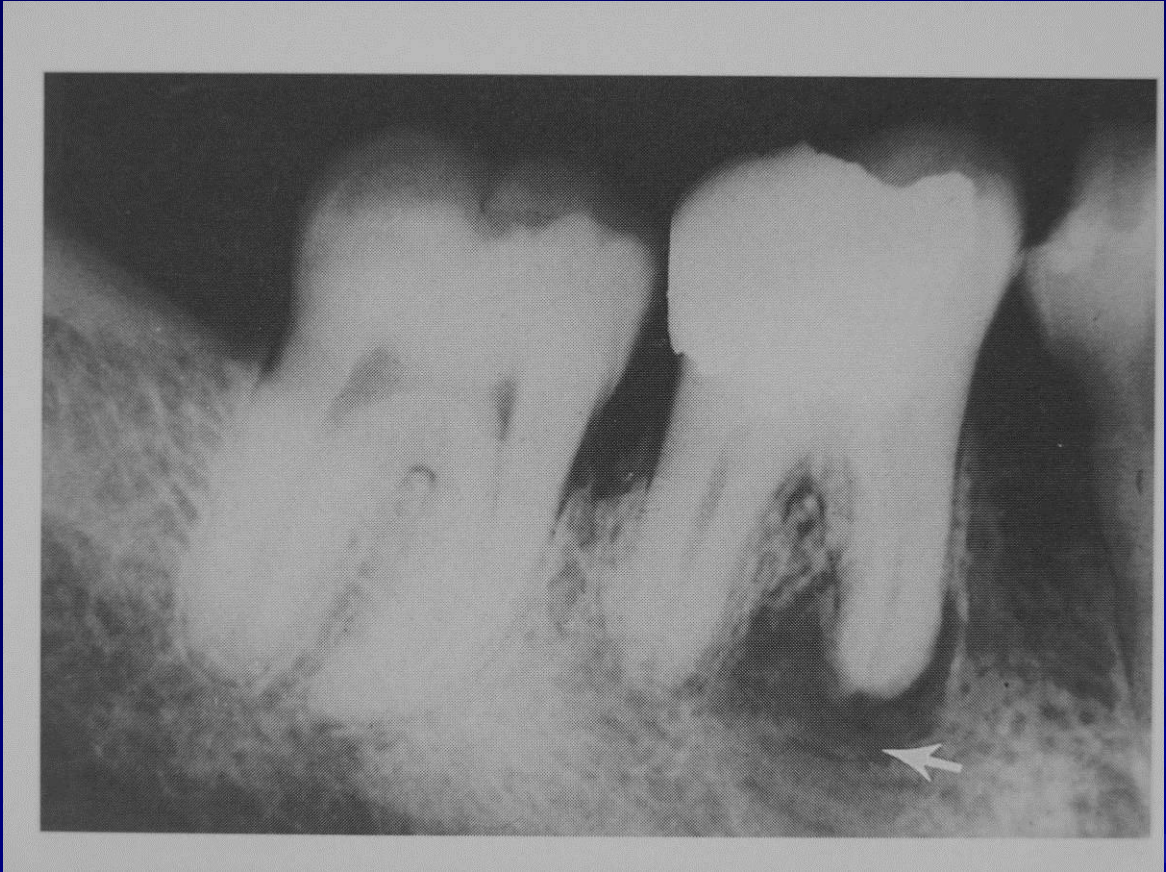
# Apical condensing osteitis-ACO

- Reakcija kosti na upalni proces
- Mlađi od 20 g
- Gotovo bez kliničkih znakova
- RTG: dosta dobro ograničena sklerotična zona uz apeks



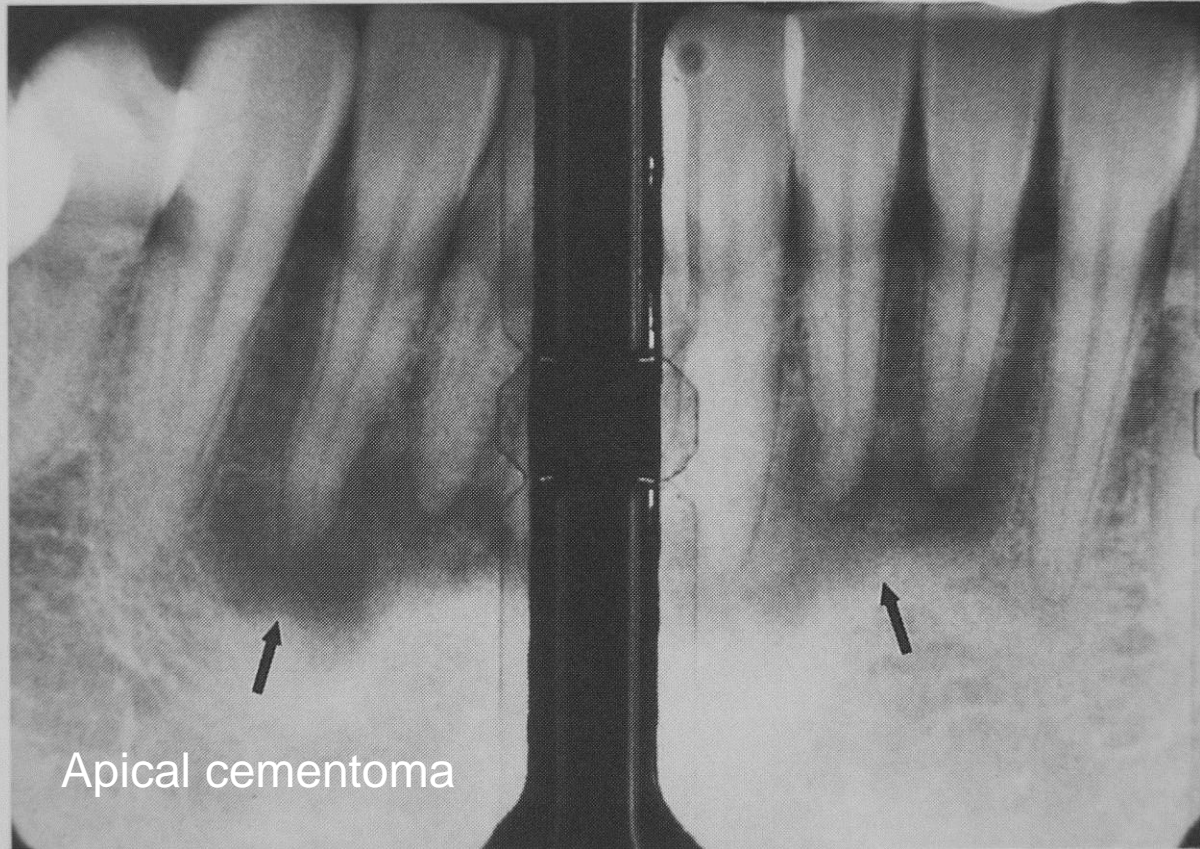




# Drugi apikalni procesi

## Apical cementoma

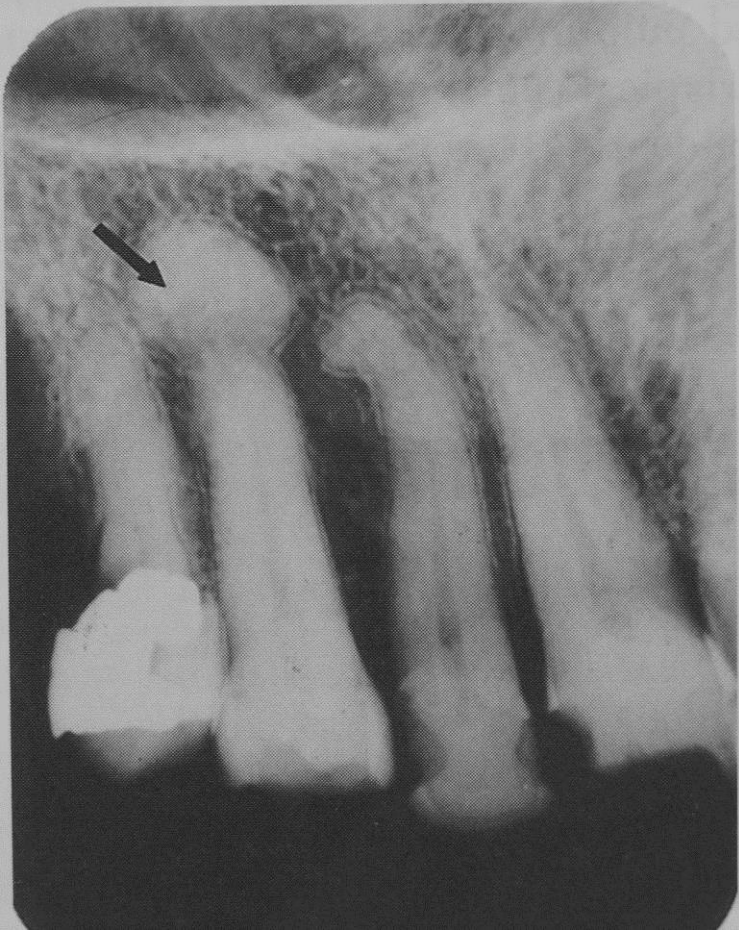
- Asimptomatski, proliferacija vezivnog tkiva
- RTG: razara laminu duru
- razrjeđenje kosti
- ispod sklerotična kost

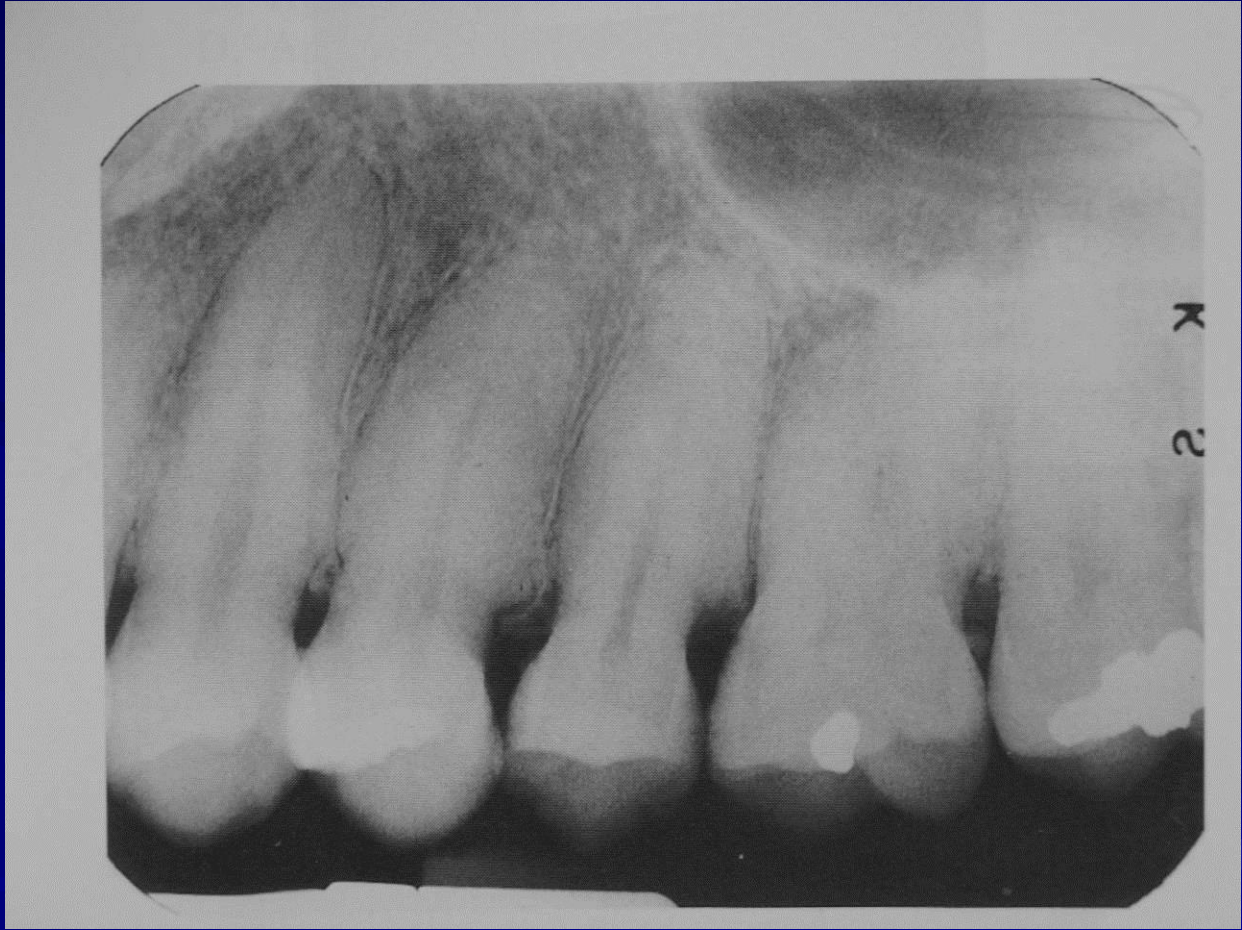

Apical cementoma

# Hypercementosis

- Odgovor na upalni proces
- Višak cementne supstancije
- Generalizirana
- Nodularni tip





# AKUTNI APIKALNI PERIODONTITIS

- Akutni upalni proces koji se širi iz zubnog korjena, prikazuje se na rentgenogramu kao periapikalna transparentcija sa vidljivim proširenjem prostora periodontalnog ligamenta

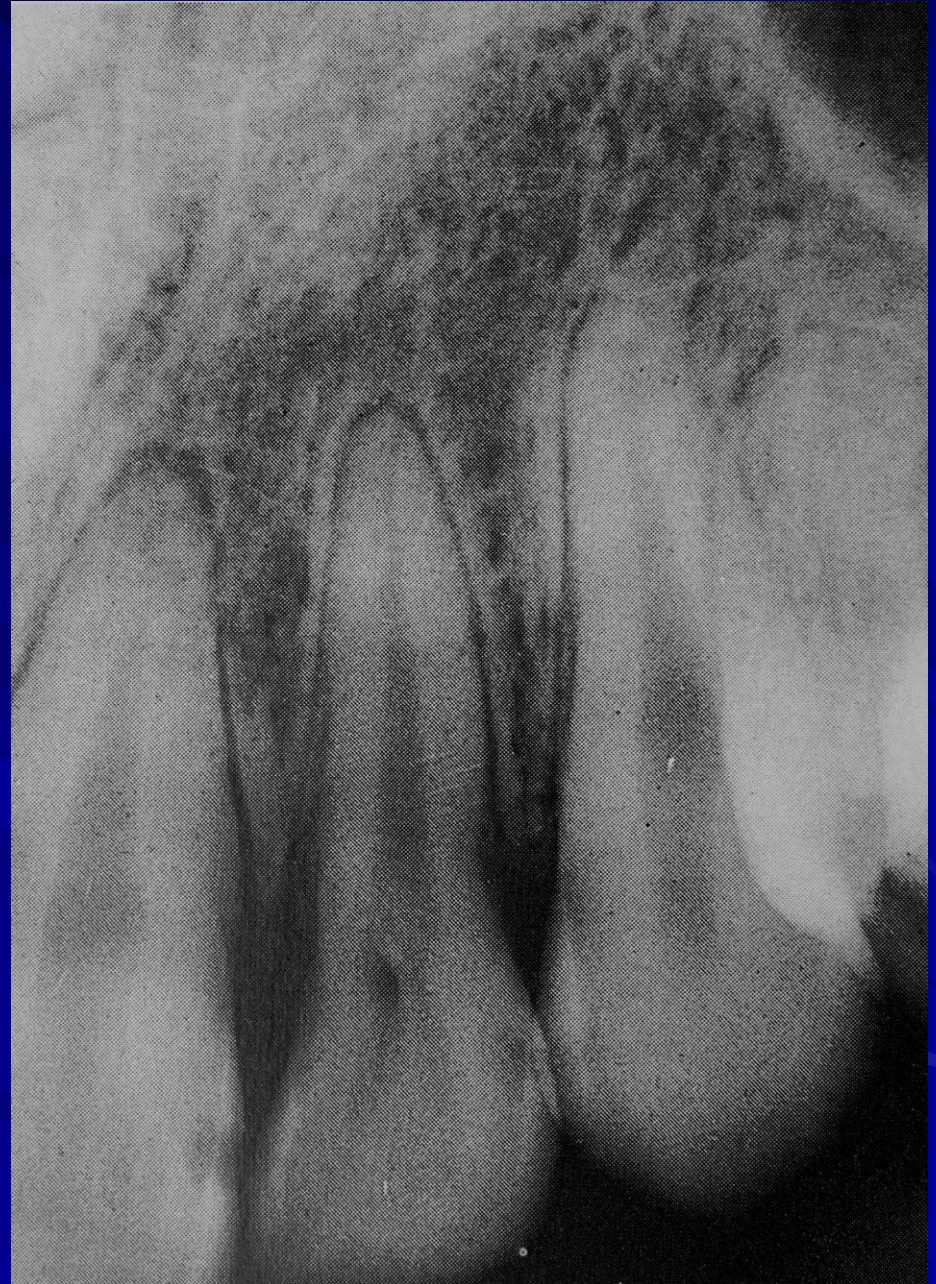

# KRONIČNI APIKALNI PERIODONTITIS

- **Kronični apikalni periodontitis često pokazuje akutnu egzacerbaciju i prikazuje se kao oštro ocrtana transparentcija s okolnom reaktivnom sklerozom**

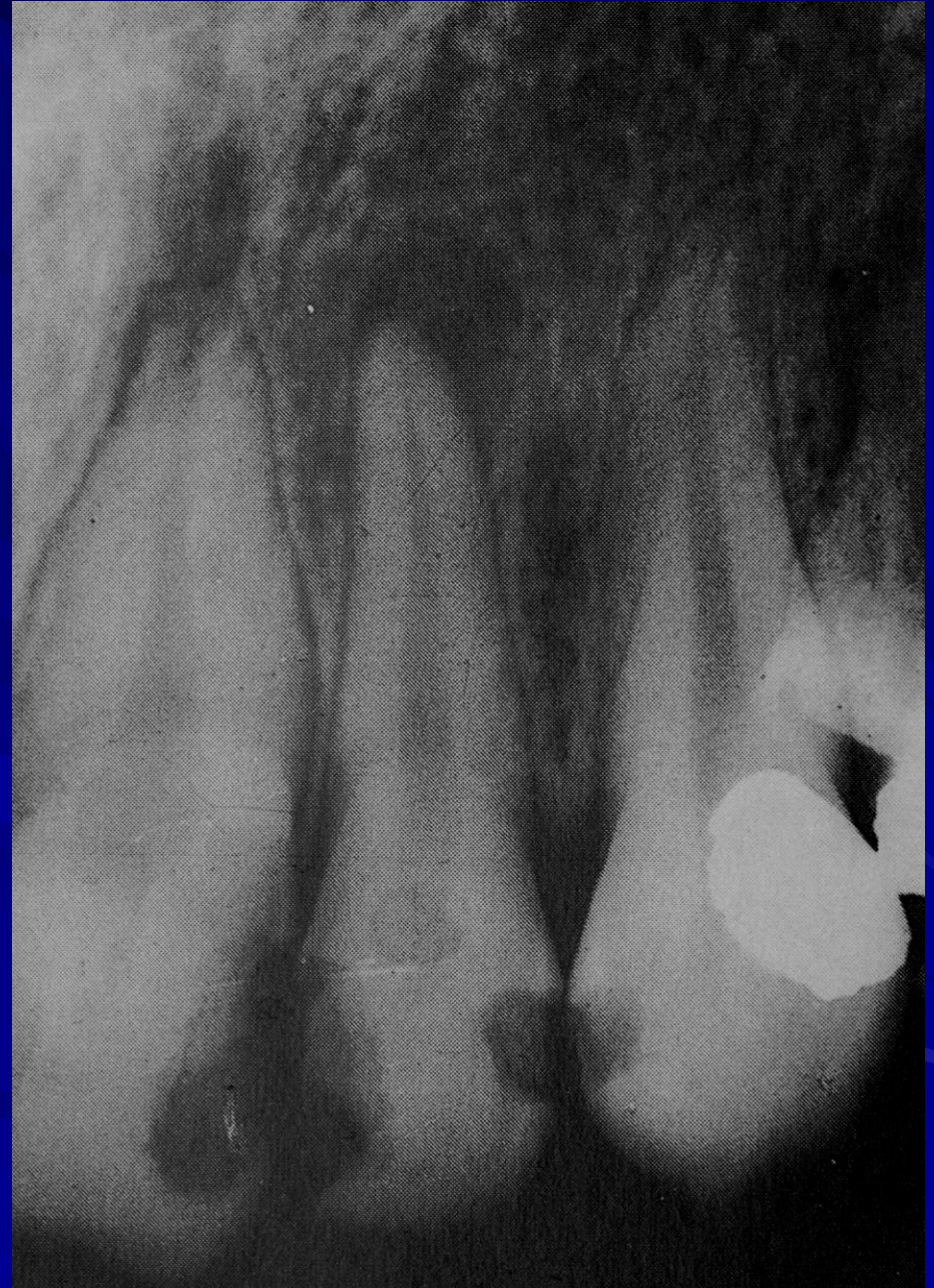# Akutni pulpitis

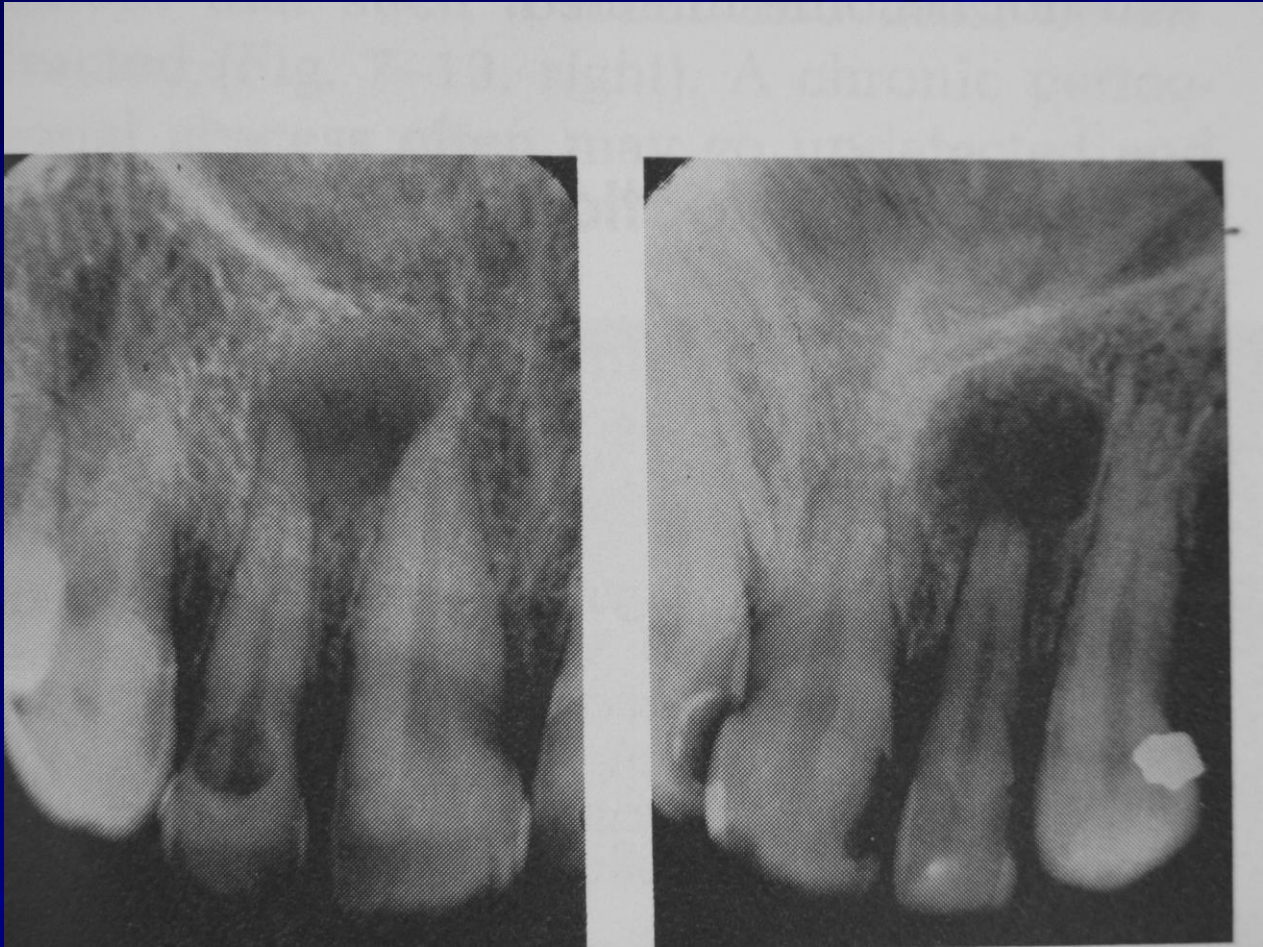- Nema znakova periapikalnih promjena



# Kronični apikalni periodontitis

- Periapikalna osteoliza
- Tanki sklerotični rub





# Zaključak

Najučinkovitiji algoritam:

- Klinička slika (anamneza, inspekcija)
- Lab. nalazi
- RTG obrada
- Postavljanje dijagnoze
- Terapijski postupak
- Kontrola